ISSN 2074-9414 (Print)
ISSN 2313-1748 (Online)

https://doi.org/10.21603/2074-9414-2024-4-2542
https://elibrary.ru/NNZPQE

Оригинальная статья
https://fptt.ru

Морфогистологическая структура печени оленевых (*Cervidae*) как индикатор благополучия их популяций

М. А. Перевозчикова, И. И. Окулова, А. А. Сергеев*, И. А. Домский, В. В. Ширяев, М. Г. Дворников, Б. Е. Зарубин

Всероссийский научно-исследовательский институт охотничьего хозяйства и звероводства имени профессора Б. М. Житкова, Киров, Россия

Поступила в редакцию: 11.04.2024
Принята после рецензирования: 10.06.2024
Принята к публикации: 02.07.2024

** А. А. Сергеев: metalbird@mail.ru, https://orcid.org/0000-0002-9461-5131*
М. А. Перевозчикова: https://orcid.org/0000-0003-3638-3712
И. И. Окулова: https://orcid.org/0000-0001-9938-4769
И. А. Домский: https://orcid.org/0000-0003-1633-1341
В. В. Ширяев: https://orcid.org/0000-0002-4549-5727
М. Г. Дворников: https://orcid.org/0000-0002-8261-5783
Б. Е. Зарубин: https://orcid.org/0009-0004-5627-2192

© М. А. Перевозчикова, И. И. Окулова, А. А. Сергеев, И. А. Домский, В. В. Ширяев, М. Г. Дворников, Б. Е. Зарубин, 2024

Аннотация.
Дикие копытные животные являются подходящими объектами экологического мониторинга в части состояния и качества окружающей среды. На примере представителей семейства оленьих рассмотрена возможность применения морфологических и гистологических структур печени для оценки благополучия популяций, существующих в условиях действия неблагоприятных экологических факторов антропогенного и природного происхождения.
Гистологическим методом исследованы образцы печени трех видов диких копытных животных – благородного оленя (*Cervus elaphus*, Linnaeus, 1758), пятнистого оленя (*Cervus nippon*, Temminck, 1837) и лани (*Dama dama*, Linnaeus, 1758), добытых в процессе охоты в зимний период по разрешениям на научный отстрел на территории двух неграничащих районов Смоленской области. Гистосрезы изучали с помощью микроскопа MEIJI TECHNO с использованием программного обеспечения Vision Bio (Epi). Статистическую обработку проводили общепринятыми методами с применением корреляционного и однофакторного дисперсионного анализа. Нулевую гипотезу отклоняли на уровне значимости менее 0,05. Результаты исследования продемонстрировали, что в качестве индикаторов пригодны показатели структуры печеночных балок, кровеносных сосудов, очагов некроза, воспалений. На уровне клеток можно оценить количество в поле зрения, структуру, форму и соотношение одно-, двуядерных гепатоцитов, их ядер и цитоплазмы. Диагностическое значение могут иметь площади клеток, ядер, цитоплазмы, значение ядерно-цитоплазматического индекса. По ряду параметров имеются половозрастные отличия. Выявлены достоверные взаимосвязи изучаемых показателей. У животных, обитающих в территориально неграничащих районах, установлена сходная гистологическая картина с присутствием патологических трансформаций, включая некротические очаги, появление двуядерных гепатоцитов. Выявлены нарушения структуры печеночных балок и микроциркуляторного русла.
Полученные результаты направлены на решение актуальной научной проблемы оценки благополучия популяций хозяйственно важных видов животных в зависимости от условий окружающей природной среды. Создание системы экологического мониторинга, в котором дикие копытные животные могут рассматриваться как биологические индикаторы этой оценки, поможет усовершенствовать систему наблюдения за состоянием биоты и ее качественными параметрами, обеспечить благополучие поголовья и высокое качество получаемой продукции. Полученные значения гистоморфометрических показателей могут быть использованы для формирования референтных значений в градиенте норма – патология.

Ключевые слова. Благородный олень, пятнистый олень, лань, печень, гистопатология, морфология, гепатоцит, индикаторы

Финансирование. Работы выполнены в 2023 году во Всероссийском научно-исследовательском институте охотничьего хозяйства и звероводства им. проф. Б. М. Житкова (г. Киров) в соответствии с Программой фундаментальных научных исследований в Российской Федерации на долгосрочный период (2021–2030 гг.), утвержденной распоряжением Правительства Российской Федерации от 31 декабря 2020 г. № 3684-р, составляющей основу Государственного задания института (тема «Совершенствование научных основ устойчивого использования, методов оценки, мониторинга и прогноза динамики биологических ресурсов охотничьего хозяйства» (№ FNWS-2022-0001)).

Для цитирования: Морфогистологическая структура печени оленевых (*Cervidae*) как индикатор благополучия их популяций / М. А. Перевозчикова [и др.] // Техника и технология пищевых производств. 2024. Т. 54. № 4. С. 756–780. https://doi.org/10.21603/2074-9414-2024-4-2542

https://doi.org/10.21603/2074-9414-2024-4-2542
https://elibrary.ru/NNZPQE

Original article
Available online at https://fptt.ru/en

Morphohistological Structure of Liver in Wild Deer (*Cervidae*) as Indicator of Population Well-Being

Maria A. Perevozchikova, Iraida I. Okulova, Alexey A. Sergeyev*, Igor A. Domsky, Valeriy V. Shiryaev, Mikhail G. Dvornikov, Boris E. Zarubin

Russian Game Management and Fur Farming Research Institute, Kirov, Russia

Received: 11.04.2024
Revised: 10.06.2024
Accepted: 02.07.2024

**Alexey A. Sergeyev: metalbird@mail.ru, https://orcid.org/0000-0002-9461-5131*
Maria A. Perevozchikova: https://orcid.org/0000-0003-3638-3712
Iraida I. Okulova: https://orcid.org/0000-0001-9938-4769
Igor A. Domsky: https://orcid.org/0000-0003-1633-1341
Valeriy V. Shiryaev: https://orcid.org/0000-0002-4549-5727
Mikhail G. Dvornikov: https://orcid.org/0000-0002-8261-5783
Boris E. Zarubin: https://orcid.org/0009-0004-5627-2192

© M.A. Perevozchikova, I.I. Okulova, A.A. Sergeyev, I.A. Domsky, V.V. Shiryaev, M.G. Dvornikov, B.E. Zarubin, 2024

Abstract.
Wild ungulates are a convenient object for environmental monitoring. The authors used the histological structures in deer's liver to assess the well-being of populations in unfavorable anthropogenic and natural habitats.
The research featured liver tissues of red deer (*Cervus elaphus*), sika deer (*Cervus nippon*), and fallow deer (*Dama dama*). The histosections were examined in a MEIJI TECHNO microscope using the Vision Bio (Epi) software. The statistical processing involved traditional methods using the correlation and one-factor analysis of variance. The null hypothesis was rejected at an ingenuity level of ≤ 0.05.
The structure of the hepatic plates, blood vessels, foci of necrosis, and inflammation proved suitable as indicators. The cell count, structure, shape, ratio of mono- and binuclear hepatocytes, as well as their nuclei and cytoplasm, were assessed by microscope. The areas of cells, nuclei, and cytoplasm, as well as the value of the nuclear-cytoplasmic index, demonstrated diagnostic significance. A number of parameters depended on age and sex. The indicators demonstrated reliable correlations. The animals had a similar histological picture, even when the samples were obtained from geographically separated areas. The samples showed pathological transformations, including necrotic foci and binucleate hepatocytes. The structure and microvasculature of hepatic plates were disturbed.
Well-being assessment is a relevant issue for populations of economically important animal species. An environmental monitoring system with wild ungulates as biological indicators could improve the monitoring system for the state of biota and its qualitative parameters, as well as ensure the well-being of the livestock and the high quality of the resulting products. The obtained histomorphometric parameters can be used as reference values in the norm-pathology gradient.

Keywords. Red deer (*Cervus elaphus*), sika deer (*Cervus nippon*), fallow deer (*Dama dama*), liver, histopathology, morphology, hepatocyte, indicators

Funding. This research was partially supported by the Russian Academy of Sciences, FSZZ-2019-0001 (AAAA-A19-119020190132-5): Improving the scientific basis for sustainable use, assessment, monitoring, and forecasting of biological hunting resources.

For citation: Perevozchikova MA, Okulova II, Sergeyev AA, Domsky IA, Shiryaev VV, Dvornikov MG, *et al.* Morphohistological Structure of Liver in Wild Deer (*Cervidae*) as Indicator of Population Well-Being. Food Processing: Techniques and Technology. 2024;54(4):756–780. (In Russ.). https://doi.org/10.21603/2074-9414-2024-4-2542

Введение

Дикие копытные являются неотъемлемой частью природных сообществ большей части территории России и традиционными объектами охотничьего промысла. Современная геополитическая обстановка и санкции ряда зарубежных стран обостряют проблему обеспечения продовольственной безопасности Российской Федерации как одной из основ обеспечения независимости и экономического суверенитета государства. Согласно современной «Доктрине продоволь-

ственной безопасности Российской Федерации», охотничье хозяйство рассматривается как один из источников пищевой продукции для населения страны, а обеспечение качества и безопасности такой продукции, а также совершенствование методологии ее контроля относятся к числу приоритетных задач государства.

Согласно данным Всероссийского научно-исследовательского института охотничьего хозяйства и звероводства имени профессора Б. М. Житкова, в сезоне 2022–2023 гг. поголовье благородного оленя на территории РФ составило около 192 тыс. особей, численность лося превысила 1 млн, а косули – 1,3 млн особей. Последнее десятилетие устойчиво увеличивается количество охотничьих хозяйств, направленных на интенсивное использование ресурсов диких копытных, растет число питомников, специализирующиеся на разведении оленьих в полувольных условиях и искусственной среде обитания, увеличивается производство мяса и прочей продукции оленеводства [1]. Согласно официальной статистике Росстата, в 2022 г. в питомниках на территории Российской Федерации насчитывалось более 2000 косуль, около 200 лосей, почти 11000 благородных оленей, 7000 пятнистых оленей и 5000 ланей. Годовые затраты на их содержание превысили 350 млн руб.

Современная промышленная и сельскохозяйственная деятельность снижает качество среды обитания диких животных. Массовое попадание в компоненты биоты загрязняющих веществ усугубляет экологическую ситуацию. Интенсивная урбанизация приводит к тому, что дикие животные не успевают приспосабливаться к возрастающей антропогенной нагрузке [2–4]. В экологическом аспекте дикие копытные, по сравнению с родственными домашними видами, наименее доступны для исследования, но при этом в наибольшей степени отражают состояние природной среды.

Оценка последствий воздействия загрязняющих веществ на природные сообщества, популяции и отдельные особи необходима для анализа влияния антропогенной деятельности и в реальных условиях возможна с применением морфофизиологических параметров животных в качестве биомаркеров. Последствия токсических воздействий включают генотоксические, ферментативные, гематологические и гистологические изменения, которые возникают только в условиях присутствия в тканях организма высоких концентраций токсикантов [5–16]. Использование биомаркеров в сочетании с данными о биоаккумуляции может обеспечить подходящую оценку состояния здоровья, физиологического статуса и реакции особей и популяций диких копытных млекопитающих на загрязнение [15, 17, 18].

В условиях дичеразведения актуальными становятся вопросы обеспечения качественного кормления, содержания и эпизоотологического благополучия поголовья. Интенсификация кормления оленевых в зимний период является одним из важных условий повышения продуктивности и рентабельности питомников. Недостаток питательных веществ у животных приводит к существенному снижению живой массы, функциональной активности органов и систем, истощению и ухудшению продуктивных качеств, увеличению случаев заболеваний и падежа [19–21]. Информация о спектре инфекционных и инвазионных болезней диких копытных крайне необходима для проведения последующих ветеринарно-санитарных исследований, оценки безопасности и гигиены мясной продукции. Всесторонние исследования макроскопических или микроскопических изменений гистоструктуры органов и тканей диких копытных не проводятся в должном объеме.

В настоящей работе мы сконцентрировались на гистологическом исследовании печени, которая является основным органом, выполняющим барьерную функцию, и поражается при отравлениях (недоброкачественные корма, микотоксины, тяжелые металлы, агрохимикаты, растительные яды и пр.), гельминтозах (к примеру, наиболее распространенных в настоящее время фасциолезе и парамфистоматозе), одним из важных органов при проведении послеубойной ветеринарно-санитарной экспертизы мясной продукции.

Печень – самая крупная железа организма млекопитающих, выполняющая разнообразные функции и отражающая в своей структуре факторы внутренней и внешней среды, в которых обитает живой организм [22–25]. Несмотря на то что внутренние органы составляют приблизительно 6–10 % массы тела, около 20–25 % от общей потребности в основной энергии приходится на метаболизм печени [26]. Печень депонирует ксенобиотики и индицирует загрязнения на организменном и популяционном уровнях [22, 27–29]. Эти факты побуждают многих исследователей изучать различные морфологические и физиологические аспекты этой железы у разных видов животных.

Важность подобного рода исследований на природных объектах в свое время подчеркивал один из авторов применения морфофизиологических индикаторов в изучении экологии животных, академик С. С. Шварц, который утверждал, что «индикатором условий существования животных могут быть не только абсолютные значения индексов, но и характер различий в развитии отдельных органов у различных внутрипопуляционных групп животных» [30].

Интерес к печени как к объекту исследования не угасает и со стороны биологов, и медиков, поскольку до настоящего времени остаются нерешенными вопросы ее функциональных и компенсаторно-приспособительных свойств.

В общебиологическом аспекте этот орган вызывает интерес исследователей главным образом уникальностью морфологии, включая особенности кровоснабжения, регенеративных свойств и поддержания тканевого гомеостаза. В организме животных печень кровоснабжается из двух сосудов: артериального (собственно печеночная артерия – *a. hepatica propria*), обеспечивающего печень кислородом, и венозного (воротная вена –

v. portae), которые доставляют питательные и биологически активные вещества, кислород, а также токсины, всосавшиеся в кишечнике и подлежащие детоксикации. Удаление конечных продуктов обмена веществ осуществляют печеночные вены (*vv. hepaticae*). Между двумя венозными системами имеются порто-кавальные анастомозы, благодаря которым в системе воротной вены снижается давление и уменьшается сопротивление работе сердца. Уникальность кровоснабжения печени состоит в системе синусоидных капилляров, позволяющих быстро выделять в кровоток синтезируемые печенью вещества, необходимые для экстренной адаптации организма (глюкоза, факторы свертывания крови, ангиотензиноген и др.), и поглощать из крови вещества, требующие обезвреживания. Капиллярная сеть замедляет кровоток в органе, что является одним из условий полноценной реализации этих функций [31].

Регенеративные свойства печени и механизмы поддержания тканевого гомеостаза остаются недостаточно изученными. Основная ткань печени представляет собой совокупность гепатоцитов и относится к обновляющимся растущим тканям. Восстановление органа происходит за счет дифференцированных клеток, расположенных на периферии классических долек. Эти клетки мигрируют по печеночным пластинкам по направлению к центральным венам. По мере созревания они перемещаются к центру дольки, стареют и завершают свой жизненный цикл апоптозом. Механизм миграции гепатоцитов, имеющих прочные связи с соседними клетками, непонятен: перемещаются не отдельные гепатоциты, а их комплексы, т. е. печеночные пластинки. В этот комплекс включены и клетки синусоидных капилляров, и клетки перисинусоидальных пространств.

Гепатоциты – основные клетки печени, имеют одно или несколько ядер. Наличие многоядерных и полиплоидных гепатоцитов отражает приспособительные изменения печени, поскольку эти клетки крупнее и способны выполнять гораздо большие по объему функции, чем обычные гепатоциты. Их число может резко возрастать при функциональных нагрузках на печень. Непосредственно в гепатоцитах происходит детоксикация различных ксенобиотиков (экзогенных ядов, лекарственных веществ и др.), гормонов и эндогенных ядов; синтезируются белки крови (фибриноген, протромбин, альбумины, глобулины), осуществляется биосинтез и секреция желчи, депонируется гликоген, жир, белок, витамины и пр.

Анализ имеющихся литературных данных показал, что морфологические параметры печени многих видов диких животных, включая размеры и характеристики клеток, недостаточно изучены, особенно в половом и возрастном аспектах, а морфометрические характеристики гепатоцитов приводятся крайне редко и требуют уточнения [15, 22, 32].

В силу особенностей микростроения изменения в тканях печени могут быть использованы в качестве гистологических биомаркеров влияния токсинов [22, 33]. Целью исследования являлась предварительная оценка возможности использования морфогистологической структуры печени диких копытных семейства оленьих для мониторинга благополучия популяций этих животных и качества окружающей их природной среды в условиях подзоны хвойно-широколиственных лесов европейской части России.

Объекты и методы исследования

Исследованы морфометрические параметры печени трех видов диких копытных, населяющих лесные экосистемы Смоленской области: благородного оленя (*Cervus elaphus*, Linnaeus, 1758) ($n = 6$, из них 3 ♀ взрослые, 3 ♂ взрослых), пятнистого оленя (*Cervus nippon*, Temminck, 1837) ($n = 3$, из них 1 ♂ полуторогодовалый, 2 ♂ взрослых) и лани (*Dama dama*, Linnaeus, 1758) ($n = 2$, из них 1 ♀ взрослая, 1 ♂ взрослый). Животные были добыты в процессе охоты в зимний период по разрешениям на научный отстрел на территории двух неграничащих районов области. Отстрел производился с вышек в районе подкормочных площадок. Все добытые животные находились в хорошем физическом состоянии, без видимых признаков патологий. Сопутствующие заболевания в каждом конкретном случае не установлены. Отбор биопроб производился в охотничьих угодьях одним из авторов непосредственно после отстрела. Определялась видовая принадлежность, пол и возрастная группа. При вскрытии печень имела темно-бордовый цвет, на разрезе без видимых изменений, капсула с печени снималась легко. Биоматериал для гистологических исследований фиксировали в 10 % водном растворе нейтрального формалина. Дальнейшие работы осуществляли в лабораторных условиях.

После фиксации материал промывали в водопроводной воде для удаления остатков формалина и обезвоживали в спиртах с возрастающей концентрацией (от 37 до 96 %). В 70 % спирте выдерживали при комнатной температуре 1 ч и переносили в 60 % спирт в 3-х порциях (I, II и III), ставили в термостат при температуре 70 °C на 30 мин каждую. Затем проводили уплотнение материала – пропитывание уплотняющими средами. В качестве уплотнителя применяли ксилол с добавлением такого же объема 96 % спирта и выдерживали 30 мин при комнатной температуре. Далее при комнатной температуре переносили в ксилол I и II по 3 мин для удаления спирта и помещали в ксилол с парафином в равных частях, затем ставили в термостат при температуре 37 °C на 3 ч. Переносили в чистый I, II и III парафин и выдерживали в каждом по 1 ч при температуре 60 °C. После этого заливали в чистый парафин и готовили парафиновые блоки. Изготовление срезов толщиной 5 мкм производили на ротационном полуавтоматическом микротоме RMD-3000 (Россия). Гистосрезы сушили на термостатном столике, после чего окрашивали. Депарафинирование

срезов проводили ксилолом, при этом выдерживали в ксилоле I и II и переносили в спирты нисходящей концентрации (96 % спирт I, II, III) по 5 мин, затем в 70 % спирт на 3 мин. Выдерживали в дистиллированной воде 5 мин и помещали в красители.

Препараты окрашивали гематоксилином Майера и эозином [34, 35]. После окраски на гистосрезы при помощи быстросохнущего средства Sub-X Mounting Medium (США) наклеивали покровные стекла.

Каждый окрашенный гистосрез исследовали с помощью светового микроскопа MEIJI TECHNO (Япония) с объективом на 20× и иммерсионной системой с объективом на 100×.

Гистологическая картина печени сходна во всех препаратах, мы исследовали у каждого животного в 5 полях зрения морфометрические признаки одно- и двуядерных гепатоцитов, а также количество двуядерных гепатоцитов на одно поле зрения. Измеряли только те гепатоциты, которые имели четкий контур клетки и ядра. У гепатоцитов проводили измерения площади, у их ядер – площади и диаметра, ядерно-цитоплазматический индекс, ширины синусоидных капилляров. Измеряли площадь центральных и поддольковых вен, вычисляли отношение площади поддольковой вены к центральной вене для установления нарушений микроциркуляторного русла. Определяли количество очагов некроза на одно поле зрения и площадь каждого очага.

Вышеуказанные параметры устанавливали с использованием программного обеспечения для обработки изображений для медицины и биологии Vision Bio (Epi) (Австрия). Всего исследованы параметры 462 одноядерных гепатоцитов, 64 двуядерных гепатоцитов, 340 синусоидных капилляров, 73 центральных вен, 62 поддольковых вен, 132 очагов некроза.

Для анализа видовых особенностей клеток печени использовали объединенные выборки животных всех половозрастных групп. К группе juv + отнесены животные в возрасте 1,5 года.

Изучение морфологических параметров животных, входящих в семейство оленевых, на протяжении многих лет актуально для биологической науки. Особый интерес представляют олени, обитающие в дикой природе и находящиеся под воздействием естественных и антропогенных факторов [36–38].

Полноценные исследования пищеварительного тракта животных требуют одновременного изучения гомеостаза клеток печени, поскольку печень является биохимической лабораторией организма, где происходит синтез белка, процессы детоксикации, секреция желчи и т. д. [39].

В настоящее время описательный подход к изучению патологических процессов в печени является недостаточным. Для точной и объективной оценки изменений в органах и тканях следует использовать микроскопические, морфометрические методы исследования и статистический анализ полученных результатов, что не только повышает качество оценки, характера и описания изучаемых явлений, но и объективизирует морфологический диагноз.

Статистический анализ проводился с использованием программного обеспечения MS Excel (Office 2019) и Statgraphics (19-X64) общепринятыми методами [40]. Для описания выборок определяли среднее значение (M), медиану (Me), ошибку среднего (m), стандартное отклонение (SD), 25–75 процентили. Поскольку были основания предполагать, что в ряде случаев распределение полученных нами значений отличалось от нормального, наряду с параметрическими активно использовались и непараметрические методы анализа. Для проверки достоверности различий между двумя выборками использовались критерии Стьюдента, Фишера, метод множественного сравнения Ньюмена-Кейсла, а также непараметрические критерии Манна-Уитни. Для сравнения нескольких независимых выборок по одному признаку применялся однофакторный дисперсионный анализ (ANOVA-test) и непараметрический дисперсионный анализ с использованием критерия Краскала-Уоллиса. Для выяснения взаимосвязи между несколькими выборками рассчитывали коэффициенты ранговой корреляции Спирмена и использовали регрессионный анализ. Нулевую гипотезу отклоняли на уровне значимости менее 0,05.

Результаты и их обсуждение

При исследовании образцов печени пятнистого и благородного оленей, ланей установлена сходная гистологическая картина (рис. 1–3). Дольки печени состоят из радиально расположенных печеночных балок, структура которых нарушена. Между печеночными балками видны расширенные синусоидные капилляры, в просвете которых имеются эритроциты, которые особенно выражены у благородного оленя. Структурной единицей печени является долька, между дольками выявляются типичного строения триады и собирательные вены. В центре долек визуализируется полнокровие центральных вен. Границы между дольками прослеживаются нечетко. Междольковая соединительная ткань развита слабо. При микроскопии препаратов одноядерные гепатоциты полигональной формы. В них четко выявляется округлое, однородно окрашенное ядро и гомогенная цитоплазма розового цвета. Обнаруживаются двуядерные гепатоциты, их количество отличается у разных видов копытных.

Практически у всех животных выявлены обширные очаги некроза с регенерацией, сопровождающиеся появлением двуядерных и гипертрофированных гепатоцитов, мутное набухание цитоплазмы и нечеткие границы большинства клеток. Цитоплазма печеночных клеток имеет грубый зернистый вид (белковые зерна), ядро в одних случаях с плохо различаемой хроматиновой структурой, в других случаях видны лишь тени ядра, окрашенные в голубоватый цвет. Некоторые ядра гепатоцитов находятся в состоянии кариолизиса – растворения.

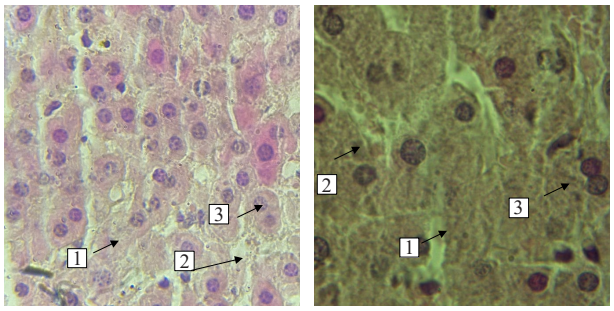

a b

Рисунок 1. Печень пятнистого оленя (самец, 1,5 года): 1 – кариолизис гепатоцитов; 2 – расширенные синусоидные капилляры; 3 – двуядерные гепатоциты. Окраска гематоксилином Майера и эозином. Увеличение 1000×

Figure 1. Liver of a sika deer (male, 1.5 years): 1 – karyolysis of hepatocytes; 2 – dilated sinusoidal capillaries; 3 – binuclear hepatocytes. Stained with Mayer's hematoxylin and eosin, 1000×

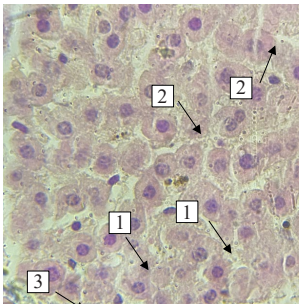

Рисунок 2. Печень лани (самец, взрослый): 1 – кариолизис гепатоцитов; 2 – расширенные синусоидные капилляры; 3 – двуядерные гепатоциты. Окраска гематоксилином Майера и эозином. Увеличение 1000×

Figure 2. Liver of fallow deer (male, adult): 1 – karyolysis of hepatocytes; 2 – dilated sinusoidal capillaries; 3 – binuclear hepatocytes. Stained with Mayer's hematoxylin and eosin, 1000×

Морфометрические параметры одноядерных гепатоцитов трех видов копытных представлены в таблице 1.

Установлены корреляционные связи между морфометрическими параметрами одноядерных гепатоцитов. Наиболее тесная связь у всех исследованных видов выявлена между площадью гепатоцитов и площадью цитоплазмы, площадью и диаметром ядер (табл. 2). Между площадью гепатоцитов и площадью их ядер отмечена тесная положительная корреляционная связь у взрослых самок и самцов благородного оленя; взрослых самцов пятнистого оленя. Между площадью гепатоцитов и диаметром их ядер отмечена средняя положительная корреляционная связь у взрослых самок и самцов ($r = 0{,}50$; $p = 0{,}00$) благородного оленя. Наиболее тесная положительная корреляционная связь у всех видов выявлена между площадью

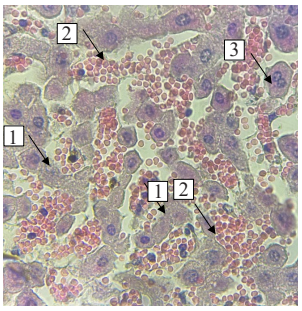

Рисунок 3. Печень благородного оленя (самка, взрослая): 1 – кариолизис гепатоцитов; 2 – расширенные синусоидные капилляры с эритроцитами; 3 – двуядерные гепатоциты. Окраска гематоксилином Майера и эозином. Увеличение 1000×

Figure 3. Red deer liver (female, adult): 1 – karyolysis of hepatocytes; 2 – dilated sinusoidal capillaries with erythrocytes; 3 – binuclear hepatocytes. Stained with Mayer's hematoxylin and eosin, 1000×

одноядерных гепатоцитов и площадью цитоплазмы. Между площадью гепатоцитов и ядерно-цитоплазматическим индексом установлена отрицательная корреляционная связь. Сильная положительная связь определена между площадью и диаметрами ядер гепатоцитов у взрослых самок и самцов благородного оленя. Положительная связь средней силы – между площадью ядер и площадью цитоплазмы, площадью ядер и ядерно-цитоплазматическим индексом установлена у благородных оленей и ланей. Отрицательная корреляционная связь выявлена между площадью цитоплазмы и ядерно-цитоплазматическим индексом во всех группах животных.

Морфометрические параметры двуядерных гепатоцитов трех видов копытных представлены в таблице 3.

Установлены корреляционные связи между морфометрическими параметрами двуядерных гепатоцитов. Отмечена тесная положительная корреляционная связь между площадью гепатоцитов и площадью их ядер у взрослых самцов пятнистого оленя ($r = 0{,}78$; $p = 0{,}00$) и взрослой самки лани ($r = 0{,}78$; $p = 0{,}03$); между площадью гепатоцитов и площадью цитоплазмы у взрослых самок ($r = 0{,}86$; $p = 0{,}00$) и самцов ($r = 0{,}95$; $p = 0{,}00$) благородного оленя, у взрослых самцов пятнистого оленя ($r = 0{,}96$; $p = 0{,}00$) и взрослой самки лани ($r = 0{,}95$; $p = 0{,}01$); между площадью ядер и площадью цитоплазмы у взрослых самцов пятнистого оленя ($r = 0{,}63$; $p = 0{,}00$). Установлена тесная положительная корреляционная связь между площадью ядер и ядерно-цитоплазматическим индексом у взрослых самок ($r = 0{,}78$; $p = 0{,}00$) и самцов ($r = 0{,}63$; $p = 0{,}03$) благородного оленя и средняя – у взрослых самцов пятнистого оленя ($r = 0{,}58$; $p = 0{,}00$). Между площадью цитоплазмы и ядерно-цитоплазматическим индексом определена средняя отрицательная корреляция у взрослых самок благородного оленя ($r = –0{,}59$;

$p = 0{,}03$); тесная у взрослых самцов благородного оленя ($r = -0{,}64$; $p = 0{,}03$), полуторогодовалого самца пятнистого оленя ($r = -1{,}00$; $p = 0{,}00$) и взрослого самца лани ($r = -1{,}00$; $p = 0{,}00$). Также выявлена тесная корреляционная связь между взрослыми самцами благородного оленя и взрослым самцом лани по площади гепатоцитов ($r = -1{,}00$; $p = 0{,}00$); между взрослыми самцами пятнистого оленя и взрослой самкой лани по площади ядер

Таблица 1. Морфометрические признаки одноядерных гепатоцитов трех видов оленей

Table 1. Morphometric profiles of mononuclear hepatocytes from three deer species

Пол, возраст животного	Число измерений	Площадь гепатоцитов, мкм^2	Ядра гепатоцитов		Площадь цитоплазмы, мкм^2	Ядерно-цитоплазматический индекс
			Площадь, мкм^2	Диаметр, мкм		
Благородный олень						
♀ ad						
min–max	153	81,35–201,84	16,99–47,37	5,14–9,45	62,37–168,59	0,14–0,35
M		135,37 [C]	24,06 [A, C]	6,58 [A, C]	111,31 [C]	0,22
Me		133,44 [C]	22,96 [C]	6,48 [A, C]	108,61 [C]	0,21
m		1,90	0,38	0,06	1,69	0,00
SD		23,43	4,72	0,75	20,80	0,04
25–75 %		116,71–148,34	21,08–25,77	6,03–6,99	95,41–124,3	0,19–0,24
♂ ad						
min–max	183	79,60–200,58	14,86–35,41	4,79–8,40	63,72–171,61	0,11–0,32
M		132,45	22,89 [A, D, E]	6,37 [A, D]	109,55	0,21 [E]
Me		131,65	23,19 [D, E]	6,35 [A, D, E]	108,08	0,21 [D, E]
m		1,83	0,31	0,05	1,63	0,00
SD		24,65	4,26	0,72	22,02	0,03
25–75 %		113,22–149,32	19,48–25,68	5,86–6,86	93,40–123,89	0,19–0,23
Пятнистый олень						
♂ juv +						
min–max	29	79,75–151,56	17,75–27,48	5,50–7,46	59,44–127,46	0,17–0,34
M		121,49	22,59	6,47 [B]	98,90	0,23 [B]
Me		120,56	22,40 [B]	6,49 [B]	99,44	0,23 [B]
m		3,85	0,43	0,10	3,63	0,01
SD		20,38	2,30	0,51	19,22	0,04
25–75 %		107,95–140,45	21,38–24,44	6,15–6,79	83,61–115,48	0,20–0,25
♂ ad						
min–max	50	89,35–208,84	14,83–31,84	4,66–7,58	68,72–181,54	0,11–0,32
M		131,76	21,36 [D, F]	6,11 [B, D, F]	110,40	0,20 [B, F]
Me		122,52	20,96 [B, D, F]	6,04 [B, D, F]	103,39	0,20 [B, D, F]
m		4,72	0,56	0,10	4,30	0,01
SD		32,74	3,94	0,74	30,23	0,05
25–75 %		107,09–145,68	18,22–23,58	5,58–6,66	88,03–124,43	0,17–0,23
Лань						
♀ ad						
min–max	21	86,44–158,17	15,78–28,69	5,29–7,09	70,66–131,21	0,14–0,33
M		122,95 [A, C]	21,69 [A, C]	6,15 [C]	101,25 [C]	0,22 [A]
Me		117,74 [A, C]	21,30 [A, C]	5,98 [A, C]	94,73 [C]	0,22 [A]
m		4,11	0,71	0,11	3,82	0,01
SD		18,84	3,28	0,51	17,51	0,04
25–75 %		110,08–139,62	20,08–22,05	5,80–6,41	89,34–119,35	0,20–0,23
♂ ad						
min–max	25	92,59–186,99	16,35–37,10	0,37–8,55	72,47–165,77	0,13–0,37
M		135,99 [A]	27,01 [A, E, F]	6,65 [F]	108,98	0,25 [A, E, F]
Me		136,58 [A]	26,61 [A, E, F]	6,84 [A, E, F]	110,25	0,26 [A, E, F]
m		4,58	1,09	0,31	4,35	0,01
SD		22,46	5,32	1,51	21,31	0,06
25–75 %		115,71–151,46	22,18–30,60	6,33–7,35	94,05–118,74	0,22–0,29

Примечание: Различия достоверны при $p > 0{,}05$: [A] – между ♀ и ♂; [B] – между 1,5-годовалыми ♂ и взрослыми ♂ пятнистого оленя; [C] – между взрослыми ♀ благородного оленя и взрослыми ♀ лани; [D] – между взрослыми ♂ благородного и пятнистого оленей; [E] – между взрослыми ♂ благородного оленя и взрослыми ♂ лани; [F] – между взрослыми ♂ пятнистого оленя и взрослыми ♂ лани.

Note: Differences are significant at $p > 0.05$: [A] – a female vs. a male; [B] – a 1.5-year-old male sika deer vs. an adult female sika deer; [C] – an adult female red deer vs. an adult female fallow deer; [D] – an adult male red deer vs. an adult male sika deer; [E] – an adult male red deer vs. an adult male fallow deer; [F] – an adult male sika deer vs. an adult male fallow deer.

Таблица 2. Корреляционные связи между морфометрическими параметрами одноядерных гепатоцитов

Table 2. Correlations between morphometric profiles of mononuclear hepatocytes

Пары признаков	*r*	*p*
Площадь гепатоцитов –площадь ядер гепатоцитов		
Благородные олени, ♀ взрослые	0,62	0,00
Благородные олени, ♂ взрослые	0,67	0,00
Пятнистый олень, ♂ полуторогодовалый	0,54	0,00
Пятнистый олень, ♂ взрослые	0,61	0,00
Лань, ♀ взрослая	0,48	0,02
Площадь гепатоцитов – диаметр ядер гепатоцитов		
Благородные олени, ♀ взрослые	0,42	0,00
Благородные олени, ♂ взрослые	0,50	0,00
Пятнистый олень, ♂ полуторогодовалый	0,40	0,03
Пятнистый олень, ♂ взрослые	0,50	0,00
Площадь гепатоцитов – площадь цитоплазмы		
Благородные олени, ♀ взрослые	0,98	0,00
Благородные олени, ♂ взрослые	0,98	0,00
Пятнистый олень, ♂ полуторогодовалый	0,99	0,00
Пятнистый олень, ♂ взрослые	0,99	0,00
Лань, ♀ взрослая	0,98	0,00
Лань, ♂ взрослый	0,97	0,00
Площадь гепатоцитов – ядерно-цитоплазматический индекс		
Благородные олени, ♀ взрослые	–0,34	0,00
Благородные олени, ♂ взрослые	–0,41	0,00
Пятнистый олень, ♂ полуторогодовалый	–0,80	0,00
Пятнистый олень, ♂ взрослые	–0,62	0,00
Лань, ♀ взрослая	–0,50	0,01
Лань, ♂ взрослый	–0,45	0,02
Площадь ядер – диаметр ядер		
Благородные олени, ♀ взрослые	0,82	0,00
Благородные олени, ♂ взрослые	0,84	0,00
Пятнистый олень, ♂ полуторогодовалый	0,74	0,00
Пятнистый олень, ♂ взрослые	0,83	0,00
Лань, ♀ взрослая	0,85	0,00
Площадь ядер – площадь цитоплазмы		
Благородные олени, ♀ взрослые	0,47	0,00
Благородные олени, ♂ взрослые	0,55	0,00
Пятнистый олень, ♂ полуторогодовалый	0,46	0,01
Пятнистый олень, ♂ взрослые	0,53	0,00
Площадь ядер – ядерно-цитоплазматический индекс		
Благородные олени, ♀ взрослые	0,50	0,00
Благородные олени, ♂ взрослые	0,37	0,00
Лань, ♀ взрослая	0,50	0,01
Лань, ♂ взрослый	0,66	0,00
Диаметр ядер – площадь цитоплазмы		
Благородные олени, ♀ взрослые	0,29	0,00
Пятнистый олень, ♂ взрослые	0,43	0,00
Диаметр ядер – ядерно-цитоплазматический индекс		
Благородные олени, ♀ взрослые	0,52	0,00
Лань, ♀ взрослая	0,51	0,01
Площадь цитоплазмы – ядерно-цитоплазматический индекс		
Благородные олени, ♀ взрослые	–0,49	0,00
Благородные олени, ♂ взрослые	–0,53	0,00
Пятнистый олень, ♂ полуторогодовалый	–0,85	0,00
Пятнистый олень, ♂ взрослые	–0,69	0,00
Лань, ♀ взрослая	–0,18	0,04
Лань, ♂ взрослый	–0,64	0,00

Таблица 3. Морфометрические признаки двуядерных гепатоцитов трех видов оленей

Table 3. Morphometric profiles of binuclear hepatocytes across three deer species

Пол, возраст животного	Число измерений	Площадь гепатоцитов, мкм^2	Площадь ядер гепатоцита, мкм^2	Площадь цитоплазмы, мкм^2	Ядерно-цитоплазматический индекс
Благородный олень					
♀ ad					
min–max	13	144,60–199,75	34,10–53,87	107,50–158,52	0,24–0,50
M		175,03	43,42	131,61 [C]	0,33
Me		171,10	42,53	129,83 [C]	0,33
m		5,63	2,21	5,14	0,02
SD		19,51	7,67	17,80	0,07
25–75 %		161,37–196,46	36,11–50,94	117,71–148,07	0,28–0,36
♂ ad					
min–max	12	134,62–223,27	29,31–57,37	98,15–175,17	0,20–0,58
M		181,59	45,17 [D]	136,42	0,34
Me		183,32	46,63 [D]	137,78	0,31
m		8,99	2,54	8,47	0,03
SD		29,82	8,44	28,11	0,10
25–75 %		163,44–203,46	41,29–50,54	110,03–158,24	0,28–0,36
Пятнистый олень					
♂ juv+					
min–max	5	118,78–242,61	39,53–54,08	75,75–195,60	0,24–0,57
M		181,37	46,51	134,86	0,38
Me		180,91	47,01 [B]	128,20	0,38
m		21,97	2,78	21,60	0,06
SD		43,94	5,57	43,19	0,13
25–75 %		177,09–187,44	43,03–48,89	126,83–147,91	0,27–0,43
♂ ad					
min–max	23	114,40–220,99	27,57–61,75	82,80–159,24	0,24–0,47
M		163,96	38,80 [D]	125,16	0,31
Me		162,46	38,18 [B, D]	120,95	0,29
m		5,74	1,79	4,48	0,01
SD		26,94	8,38	21,03	0,05
25–75 %		145,04–183,50	32,87–41,06	110,45–140,29	0,28–0,34
Лань					
♀ ad					
min–max	8	117,74–194,45	31,46–57,24	86,28–141,29	0,31–0,43
M		152,99	41,35	111,63 [C]	0,37
Me		142,75	37,95	108,17 [C]	0,37
m		11,15	3,54	8,06	0,02
SD		29,51	9,37	21,34	0,05
25– 75%		130,24–180,21	34,59–46,21	92,68–131,87	0,33–0,40
♂ ad					
min–max	3	162,37–177,06	37,61–54,35	113,83–136,68	0,29–0,48
M		169,20	44,11	125,09	0,36
Me		168,18	40,38	124,76	0,30
m		5,23	6,34	8,08	0,07
SD		7,40	8,97	11,43	0,10
25–75 %		165,27–172,62	38,99–47,36	119,29–130,72	0,30–0,39

Примечание: Различия достоверны при $p > 0,05$: [A] – между ♀ и ♂; [B] – между 1,5-годовалыми ♂ и взрослыми ♂ пятнистого оленя; [C] – между взрослыми ♀ благородного оленя и взрослыми ♀ лани; [D] – между взрослыми ♂ благородного оленя и взрослыми ♂ пятнистого оленя.

Note: Differences are significant at $p > 0.05$: [A] – males vs. females; [B] – a 1.5-year-old male sika deer vs. an adult male sika deer; [C] – an adult female red deer vs. an adult female fallow deer; [D] – an adult male red deer vs. an adult male sika deer.

($r = 0,95$; $p = 0,00$) по ядерно-цитоплазматическому индексу; между взрослыми самками благородного оленя и взрослой самкой лани ($r = 0,80$; $p = 0,03$), между взрослыми самками и самцами лани ($r = –1,00$; $p = 0,00$) по ядерно-цитоплазматическому индексу.

Количество двуядерных гепатоцитов и их доля на одно поле зрения микроскопа представлены на рисунке 4.

Выявлены достоверные различия ($p > 0,05$) ширины синусоидных капилляров между самцами и

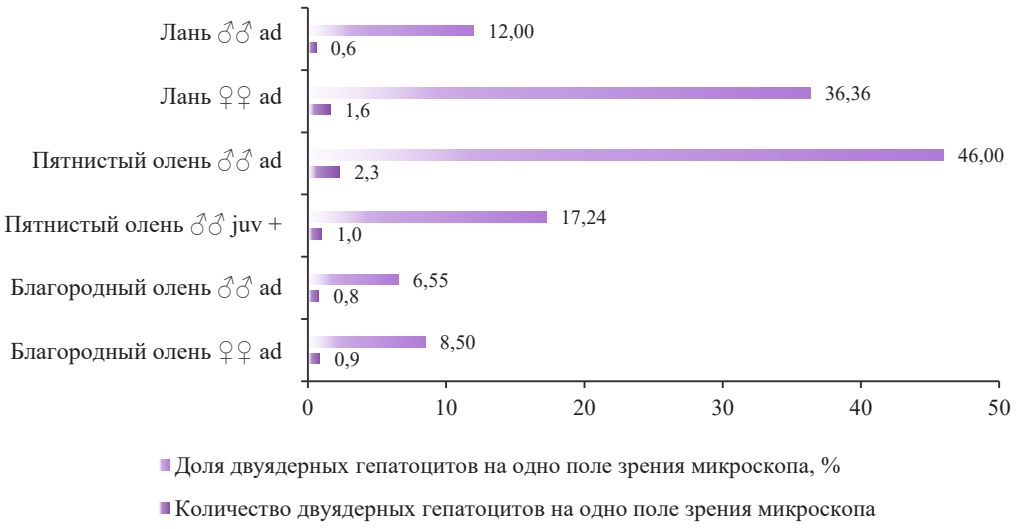

Рисунок 4. Количество двуядерных гепатоцитов и их доля на одно поле зрения микроскопа

Figure 4. Binuclear hepatocyte count and their proportion per field of view

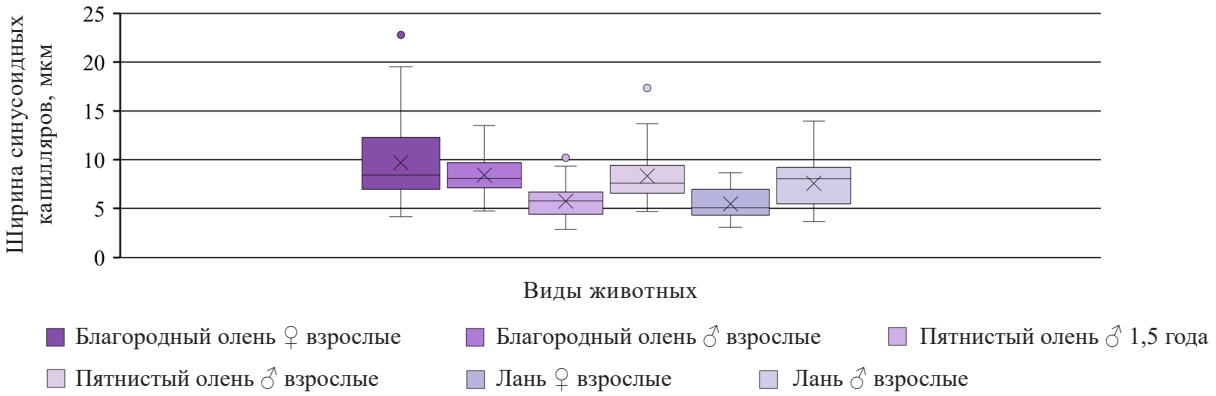

Рисунок 5. Ширина синусоидных капилляров у трех видов оленей

Figure 5. Width of sinusoidal capillaries in liver across three deer species

самками у благородного оленя и возрастные отличия у пятнистого оленя. Показатели взрослых самок благородного оленя и лани достоверно отличались (рис. 5).

По ширине синусоидных капилляров нами была установлена корреляционная связь между взрослыми самками благородного оленя и взрослыми самцами пятнистого оленя (r = 0,28; p = 0,04); между взрослыми самками благородного оленя и взрослым самцом лани (r = –0,43; p = 0,03); между взрослыми самцами благородного оленя и взрослым самцом лани (r = 0,42; p = 0,03).

Морфометрические параметры центральных и поддольковых вен печени трех видов копытных представлены в таблице 4.

Определена сильная положительная корреляционная связь по площади центральной вены между взрослыми самцами благородного оленя и взрослой самкой (r = 1,00; p = 0,00) и самцом (r = 0,69; p = 0,03) лани, по площади поддольковой вены между полуторогодовалым самцом пятнистого оленя и взрослой самкой (r = 1,00; p = 0,00) и самцом (r = 1,00; p = 0,00) лани.

Площадь некрозов печени у диких копытных представлены в таблице 5.

При определении площади очагов некроза мы не выявили достоверных различий в их размерах в зависимости от вида, возраста или пола. При определении количества очагов некроза на одно поле зрения установлено, что наибольшее их количество отмечено у взрослого самца лани (5), а также полуторогодовалого самца (2,8) и взрослых самцов (2,8) пятнистого оленя и самок (2,4) благородного оленя. Меньше очагов некроза выявлено у взрослых самцов лани (1,8) и благородного оленя (1,4). Количество участков некроза на одно поле зрения микроскопа представлено на рисунке 6.

Корреляционные связи некоторых морфогистологических параметров печени оленей представлены в таблице 6.

Различные факторы могут оказывать значительное влияние на параметры печени. Однофакторный дисперсионный анализ (ANOVA-test) позволил

Таблица 4. Морфометрические параметры центральных и поддольковых вен печени трех видов оленей

Table 4. Morphometric parameters of central and sublobular veins in liver across three deer species

Вид животного	Центральная вена, площадь, мкм^2	Поддольковая вена, площадь, мкм^2
Благородный олень		
♀ ad		
число измерений	15	15
min–max	2699,78–10279,94	1559,75–6544,55
M	4886,20 [C]	5079,73 [A, C]
Me	4505,92	5083,78 [A, C]
m	602,43	411,94
SD	2254,09	1541,33
25–75 %	3249,14–4976,37	4762,37–6421,36
♂ ad		
число измерений	32	26
min–max	1570,16–8471,97	1269,25–7822,39
M	4962,31	3609,51 [A]
Me	5373,04	2921,30 [A]
m	388,03	392,59
SD	2160,48	1962,96
25–75 %	3116,94–6739,70	2092,91–5017,68
Пятнистый олень		
♂ juv +		
число измерений	7	3
min–max	309,51–906,21	651,40–746,08
M	650,15 [B]	688,41
Me	714,52 [B]	667,76 [B]
m	91,19	35,78
SD	223,37	50,61
25–75 %	512,26–798,14	659,58–706,92
♂ ad		
число измерений	5	7
min–max	3508,66–5263,90	775,00–7515,37
M	4244,76 [B]	3296,60
Me	3970,19 [B]	2960,37 [B]
m	346,58	852,95
SD	693,17	2089,29
25–75 %	3875,83–4605,23	2401,84–3510,89
Лань		
♀ ad		
число измерений	4	6
min–max	3641,19м17281,05	2059,13–14897,38
M	11193,03 [A, C]	7347,92 [C]
Me	11924,95	5378,16 [C]
m	3670,28	2617,56
SD	6357,12	5853,04
25–75 %	7146,04–15971,93	2603,73–12366,36
♂ ad		
число измерений	10	5
min–max	2516,53–9941,83	1927,76–6118,71
M	6163,29 [A]	4679,36
Me	5703,20	5230,19
m	846,53	814,88
SD	2539,59	1629,77
25–75 %	4892,84–7692,92	4619,44–5500,69

Примечание: Различия достоверны при $p > 0,05$: [A] – между ♀ и ♂; [B] – между 1,5-годовалыми ♂ и взрослыми ♂ пятнистого оленя; [C] – между взрослыми ♀ благородного оленя и взрослыми ♀ лани.

Note: Differences are significant at $p > 0.05$: [A] – males vs. females; [B] – a 1.5-year-old male sika deer vs. an adult male sika deer; [C] – an adult female red deer vs. an adult female fallow deer.

Таблица 5. Площадь некрозов, мкм^2, в печени трех видов оленей

Table 5. Necrosis area, μm^2, in liver across three deer species

Пол, возраст	Число измерений	lim	M	Me	m	SD	25–75 %
Благородный олень							
♀♀ ad	36	176,22–750,74	344,43	311,73	22,15	131,05	249,70–402,21
♂♂ ad	21	170,73–582,32	359,44	329,65	25,48	113,95	265,20–455,2
Пятнистый олень							
♂ juv +	14	178,17–875,60	385,57	294,60	67,43	243,12	234,03–363,40
♂♂ ad	28	132,10–936,08	362,81	303,18	34,18	177,61	252,35–470,99
Лань							
♀♀ ad	9	206,33–639,81	326,86	308,70	46,49	131,50	257,26–315,42
♂♂ ad	25	150,97–977,84	350,81	300,59	42,83	209,81	249,50–332,69

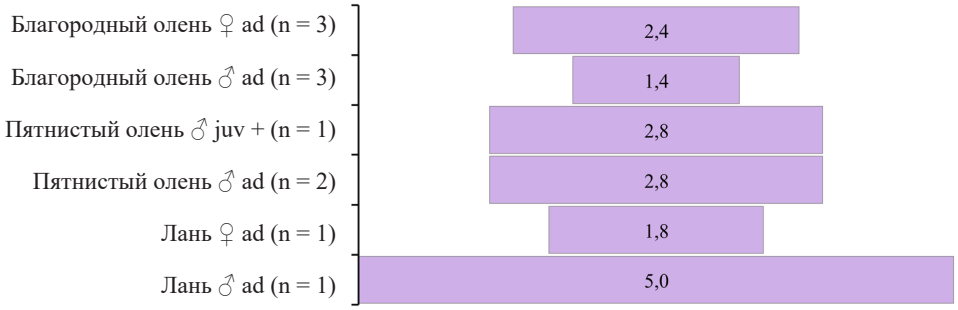

Рисунок 6. Количество участков некроза на одно поле зрения микроскопа

Figure 6. Number of necrotic areas per field of view

Таблица 6. Корреляционные связи морфогистологических параметров печени оленей

Table 6. Correlations between morphohistological parameters of liver across three deer species

Вид	Пары признаков	*r*	*p*
Благородный олень, ♀♀ ad	Одноядерные гепатоциты площадь клетки – ширина синусоидных капилляров	0,23	0,01
	Одноядерные гепатоциты площадь ядра – ширина синусоидных капилляров	0,26	0,00
	Одноядерные гепатоциты площадь цитоплазмы – ширина синусоидных капилляров	0,19	0,04
	Двуядерные гепатоциты площадь цитоплазмы – центральная вена площадь	–0,64	0,02
Пятнистый олень, ♂ juv +	Одноядерные гепатоциты площадь клетки – поддольковая вена площадь	–1,00	0,00
	Одноядерные гепатоциты диаметр ядра – поддольковая вена площадь	–1,00	0,00
	Одноядерные гепатоциты площадь цитоплазмы – поддольковая вена площадь	–1,00	0,00
	Двуядерные гепатоциты площадь цитоплазмы – поддольковая вена площадь	1,00	0,00
	Двуядерные гепатоциты ЯЦИ – поддольковая вена площадь	–1,00	0,00
	Некроз площадь – поддольковая вена площадь	–1,00	0,00
Пятнистый олень, ♂♂ ad	Двуядерные гепатоциты ЯЦИ – некроз площадь	–0,44	0,04
	Двуядерные гепатоциты площадь ядра – некроз площадь	–0,62	0,00
Лань, ♀♀ ad	Одноядерные гепатоциты площадь ядра – центральная вена площадь	0,81	0,02
	Центральная вена диаметр – поддольковая вена площадь	1,00	0,00
Лань, ♂♂ ad	Одноядерные гепатоциты площадь ядра – двуядерные гепатоциты площадь клетки	–1,00	0,00
	Одноядерные гепатоциты диаметр ядра – двуядерные гепатоциты площадь клетки	–1,00	0,00
	Одноядерные гепатоциты площадь цитоплазмы – двуядерные гепатоциты площадь клетки	–1,00	0,00
	Одноядерные гепатоциты ЯЦИ – двуядерные гепатоциты площадь клетки	–1,00	0,00
	Двуядерные гепатоциты площадь ядра – ширина синусоидных капилляров	1,00	0,00
	Двуядерные гепатоциты площадь ядра – поддольковая вена площадь	–1,00	0,00
	Двуядерные гепатоциты ЯЦИ – центральная вена площадь	1,00	0,00
	Двуядерные гепатоциты площадь ядра – некроз площадь	1,00	0,00
	Двуядерные гепатоциты площадь цитоплазмы – центральная вена площадь	–1,00	0,00

установить влияние возраста и пола на параметры структур паренхимы печени.

У благородных оленей установлено достоверное влияние фактора пола на площадь ядер одноядерных гепатоцитов (p = 0,01; % влияния – 1,66); на диаметр ядер одноядерных гепатоцитов (p = 0,01; % влияния – 1,94); на площадь поддольковых вен (p = 0,01; % влияния – 13,69).

У благородных оленей установлено достоверное влияние возраста на диаметр ядер одноядерных гепатоцитов (p = 0,02; % влияния – 6,74); на ширину синусоидных капилляров (p = 0,00; % влияния – 23,50); на площадь (p = 0,00; % влияния – 94,43) центральных вен.

У ланей выявлено достоверное влияние пола на площадь одноядерных гепатоцитов (p = 0,03; % влияния – 9,23); на площадь ядер одноядерных гепатоцитов (p = 0,00; % влияния – 26,72); на ядерно-цитоплазматический индекс одноядерных гепатоцитов (p = 0,02; % влияния – 11,09); на ширину синусоидных капилляров (p = 0,00; % влияния – 22,36); на площадь центральных вен (p = 0,04; % влияния – 28,73).

Одноядерные гепатоциты. Установлены достоверные ($p > 0,05$) различия в площади одноядерных гепатоцитов между взрослыми самками (122,95 мкм^2) и самцами (135,99 мкм^2) лани, а также между взрослыми самками благородного оленя (135,37 мкм^2) и лани (122,95 мкм^2).

Достоверно отличались и площади ядер гепатоцитов между самками и самцами благородного оленя (24,06 и 22,89 мкм^2 соответственно) и лани (21,69 и 27,01 мкм^2 соответственно); между самками благородного оленя (24,06 мкм^2) и лани (21,69 мкм^2); между взрослыми самцами благородного (22,89 мкм^2) и пятнистого оленей (21,36 мкм^2), а также лани (27,01 мкм^2); между взрослыми самцами пятнистого оленя (21,36 мкм^2) и лани (27,01 мкм^2).

Достоверные отличия имели диаметры ядер гепатоцитов между самками и самцами благородного оленя (6,58 и 6,37 мкм соответственно); между полуторогодовалыми и взрослыми самцами пятнистого оленя (6,47 и 6,11 мкм соответственно); между самками благородного оленя (6,58 мкм) и лани (6,15 мкм); между взрослыми самцами пятнистого (6,11 мкм) и благородного (6,37 мкм) оленей, а также лани (6,65 мкм).

Площадь цитоплазмы достоверно отличалась только между самками благородного оленя и лани (111,31 и 101,25 мкм^2 соответственно).

Ядерно-цитоплазматический индекс имел достоверные отличия между взрослыми самками (0,22) и самцами (0,25) лани; между полуторогодовалыми и взрослыми самцами пятнистого оленя (0,23 и 0,20 соответственно); между взрослыми самцами лани (0,25) и благородного (0,21), а также пятнистого (0,20) оленей.

С. А. Веремеева с соавторами изучали морфогистологические особенности внутренних органов сибирской косули [37]. При гистологическом исследовании печени установили, что гепатоциты имеют округлую форму и площадь 230,81 ± 1,31 мкм^2, их ядра имеют следующие морфометрические параметры: площадь 22,62 ± 1,80 мкм^2, диаметр 5,37 ± 0,21 мкм, ядерно-цитоплазматический индекс 0,10 ± 0,01. Хорошо визуализируются триады с печеночными артериолой и венулой, при этом венулы по наружному и внутреннему диаметру превышают артериолы в 1,46 и 3,10 раза соответственно.

Y. R. Montanholi с соавторами доказали взаимосвязи между эффективностью корма и гистоморфометрией печени у крупного рогатого скота [26]. Повышение эффективности корма связано с увеличением количества гепатоцитов и повышением скорости метаболизма в паренхиме печени. Исследователями были установлены следующие параметры: площадь гепатоцитов (302,66 ± 36,29 мкм^2), площадь их ядер (68,93 ± 14,12 мкм^2).

A. A. Zaitoun с соавторами наблюдали, что снижение метаболизма печени в результате хирургических манипуляций у крыс приводит к гипотрофии гепатоцитов [41].

По данным C. A. Parra и др., у истощенных белохвостых оленей средний размер ядер гепатоцитов значительно меньше по сравнению с животными с нормальным весом [23]. Аналогичные результаты получены при исследовании оленей при ограниченном кормлении. Это привело к значительному снижению массы тела и количества здоровых клеток, что указывает на снижение энергетических затрат.

Двуядерные гепатоциты. При изучении двуядерных гепатоцитов нами установлены достоверные ($p > 0,05$) различия в площади их ядер между взрослыми самцами благородного и пятнистого оленей (45,17 и 38,80 мкм^2 соответственно). Площадь цитоплазмы имела достоверные отличия между самками благородного оленя и лани (131,61 и 108,17 мкм^2 соответственно).

Количество двуядерных гепатоцитов связывают с митотической активностью, свидетельствующей о восстановлении структуры печени после различного рода повреждений. У животных со средним течением хронического гепатита гепатоциты значительно изменены. Встречающиеся среди гепатоцитов печени двуядерные клетки рассматриваются как регенераторный резерв, способный компенсировать негативное воздействие, в том числе поражение токсинами естественного или антропогенного происхождения. К примеру, у человека двуядерные гепатоциты в норме составляют до 20 % от общего числа клеток на единицу площади [23]. В. И. Федюк, Д. Н. Казаков отмечают, что у собак при гепатите примерно у 20 % гепатоцитов выявлена двуядерность, что свидетельствует о наличии репаративных процессов в органе [42]. В наших исследованиях число двуядерных гепатоцитов на одно поле зрения микроскопа преобладало у полуторогодовалого (1,00) и взрослых самцов (2,30) пятнистого оленя, а также у

взрослых самок лани (1,6), при этом их доля в среднем составила 17,24, 46,00 и 36,36 % соответственно.

В гепатоцитах обнаружили выраженную вакуолизацию цитоплазмы, изменения размеров ядер, пониженный ядерно-цитоплазматический индекс. В отдельных случаях наблюдали плохое прокрашивание ядер с одновременным их увеличением, что характерно для кариолизиса. Выражена метахромазия, нарушение окраски цитоплазмы и ядра. В некоторых клетках установлена сильная вакуолизация при наличии нормальных ядер, в которых ядрышки выглядят уменьшенными, сморщенными и сильно прокрашенными. У собак с тяжелым течением гепатита гепатоциты изменены, разрушены, в цитоплазме – значительная вакуолизация. Клетки разного размера, ядерно-цитоплазматический индекс изменен в пользу цитоплазмы, ядра практически отсутствовали, в них с трудом выявлялись ядрышки. Двуядерных гепатоцитов мало, что связано с отсутствием регенеративных процессов [42].

Ядерно-цитоплазматический индекс. Ядерно-цитоплазматический индекс – отношение между площадями цитоплазмы и ядра клетки, важная морфологическая характеристика, позволяющая оценить уровень метаболизма и выявить компенсаторные реакции [45]. Соотношение размеров цитоплазмы и ядра различно в разных клетках организма. При диагностике паталогических изменений проводят морфометрические исследования клеток и оценивают степень отклонения этих параметров от нормальной клетки того же типа. Ядерно-цитоплазматический индекс (отношение) показывает, в каком состоянии находится клетка. Если данное отношение ≥ 1, это значит, что в клетке крупное ядро и немного цитоплазмы. Такое отношение имеют стволовые клетки, малые лимфоциты, стареющие клетки: функционально неактивные, но обладающие способностью делиться. Клетки, у которых ядерно-цитоплазматический индекс < 1, имеют больший объем цитоплазмы и большое количество органелл, высокодифференцированы и имеют высокую функциональную активность. В нашем исследовании наиболее высокий ядерно-цитоплазматический индекс одноядерных гепатоцитов отмечен у взрослых самцов лани (0,25) и полуторогодовалого пятнистого оленя (0,23), а двуядерных гепатоцитов – у полуторогодовалого пятнистого оленя (0,38) и самок и самцов лани (0,37 и 0,36 соответственно).

Синусоидные капилляры, центральные и поддольковые вены. Расширение синусоидных капилляров, в просветах которых визуализируются эритроциты, указывает на нарушение микроциркуляторного русла вследствие воспалительного процесса. Установлены достоверные отличия в ширине синусоидных капилляров печени между самцами и самками благородного оленя (9,71 и 8,41 мкм соответственно) и лани (5,47 и 7,51 мкм соответственно); между полуторогодовалым и взрослыми самцами пятнистого оленя (5,76 и 8,33 мкм соответственно); между самками благородного оленя и лани (9,71 и 5,47 мкм соответственно), что говорит о более высоком уровне метаболизма и компенсаторных реакциях.

Достоверные отличия в площади поддольковых вен установлены между взрослыми самками (5079,73 мкм^2) и самцами (3609,51 мкм^2) благородного оленя, между полуторогодовалым (688,41 мкм^2) и взрослыми самцами (3296,60 мкм^2) пятнистого оленя, а также между взрослыми самками благородного оленя (5079,73 мкм^2) и лани (7347,92 мкм^2).

Центральные вены. Выявлены достоверные отличия в площади центральных вен между взрослыми самкой (11193,03 мкм^2) и самцом (6163,29 мкм^2) лани, между полуторогодовалым (650,15 мкм^2) и взрослыми (4244,76 мкм^2) самцами пятнистого оленя, а также между взрослыми самками благородного оленя (4886,20 мкм^2) и лани (11193,03 мкм^2). Центральные вены собирают кровь с дольки, затем она направляется в поддольковые вены и далее в печеночные. В норме подольковая вена должна быть большей площади по сравнению с центральной. Для установления нарушений микроциркуляторного русла нами проведены вычисления по соотношению площадей поддольковых вен к центральным венам печени. У взрослых самцов благородного и пятнистого оленей, взрослых самки и самца лани площадь поддольковых вен оказалась меньше площади центральных вен в 0,73, 0,78, 0,6 и 0,76 раз, что говорит о нарушении микроциркуляторного русла. У взрослых самок благородного оленя и полуторогодовалого самца пятнистого оленя соотношение площадей поддольковых вен к центральным венам печени составило 1,04 и 1,06 соответственно (рис. 7).

Взаимосвязь некоторых исследуемых признаков. Некоторые из исследованных нами признаков в равной степени коррелированы у всех видов, например, выявлена положительная связь площади одноядерных гепатоцитов с площадью их ядер (от $r = 0{,}48$ у самок лани до $r = 0{,}67$ у самок благородного оленя), диаметром их ядер (от $r = 0{,}40$ у полуторогодовалого самца пятнистого оленя до $r = 0{,}50$ у самцов благородного и пятнистого оленей), площадью цитоплазмы ($r > 0{,}97$ во всех исследуемых группах) и отрицательная связь площади одноядерных гепатоцитов с ядерно-цитоплазматическим индексом (от $r = –0{,}34$ у самок благородного оленя до $r = –0{,}80$ у полуторогодовалого самца пятнистого оленя). Значимую отрицательную корреляцию имеют площадь цитоплазмы и ядерно-цитоплазматический индекс как у одноядерных, так и у двуядерных гепатоцитов. Во всех группах животных у двуядерных гепатоцитов не коррелировала их площадь с диаметром ядер и ядерно-цитоплазматическим индексом. Наблюдаемые различия связаны с видовыми особенностями изучаемых видов.

Некротические изменения тканей. Исследуемые нами образцы показали значительное число и тяжесть патологических изменений, а именно очагов некроза

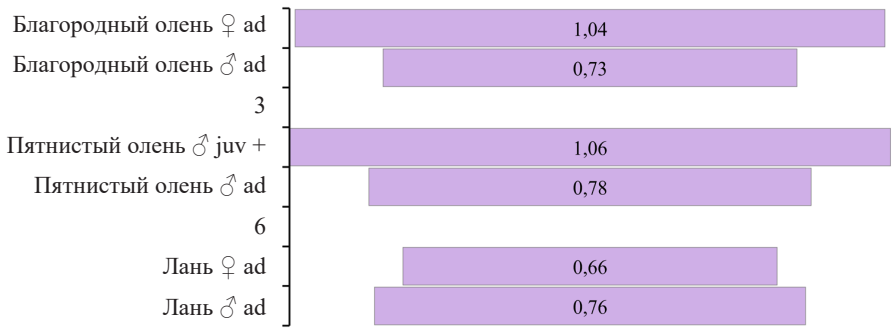

Рисунок 7. Соотношение площадей центральных и поддольковых вен печени у трех видов оленей

Figure 7. Central vs. sublobular vein areas in liver across three deer species

клеток в тканях печени. В печени всех групп копытных зарегистрированы очаги некроза. Наличие некротических изменений в тканях печени преимущественно говорит о токсическом воздействии на организм животных. Причинами такого воздействия могут быть поллютанты техногенного происхождения из окружающей среды, недоброкачественные или неподходящие для животных корма и минеральные подкормки. Токсикозы могут возникать при наличии инфекционных заболеваний, гельминтозов, стресс-факторов, включая повышенную плотность населения, фактор беспокойства, в том числе в результате охотничьего воздействия и др., но в любом случае токсикозы свидетельствуют о неблагополучном состоянии популяции.

Анализ совокупности морфогистологических параметров позволяет предположить, что вероятной причиной наблюдаемых патологических изменений может быть паразитарная инвазия (фасциолез, эхинококкоз) или воздействие загрязняющих веществ.

Реакция тканей печени на негативные воздействия. Гистоструктура печени может реагировать на воздействие различных негативных факторов, связанных с патологическими состояниями, включая инфекции и паразитарные инвазии, токсическое воздействие загрязняющих веществ, неполноценное, недостаточное или избыточное питание, поведенческий стресс, избыточные физические нагрузки и др. Некоторые из этих факторов могут оказывать значимое влияние на благополучие популяций, однако их выявление в практике хозяйствования затруднительно. Своевременная и достоверная оценка таких факторов крайне актуальна для обеспечения рационального использования ресурсов, осуществления экологического мониторинга, получения качественной и безопасной пищевой продукции.

Гельминтозы. Некоторые эндопаразиты оказывают влияние на функцию печени, вызывая ее патологические изменения. По данным B. Bergmane с соавторами, гистопатологическое исследование положительных образцов из печени лося с инвазией *Parafasciolopsis fasciolaemorpha* выявило разрастание междольковой соединительной ткани, определяемой как междольковый фиброз, который окружает печеночные дольки, сосуды и желчные протоки, а также гиперплазию желчевыводящих путей [44]. В контрольной группе количество междольковых желчных протоков, расположенных в портальной области, в среднем составляло от трех до пяти, в то время как в положительных образцах их количество было больше на десять. Воспалительная клеточная инфильтрация макрофагами и нейтрофилами определена в портальных областях и вокруг желчных протоков, что указывает на перихолангит. Некоторые желчные протоки заполнены известковыми отложениями, которые могут вызвать обструкцию желчевыводящих путей. Ранее названные патологические изменения в печени приводят к расширению желчных протоков [45].

Сходные патологические изменения в печени происходят при воздействии других печеночных трематод: печеночной двуустки (*Fasciola hepatica*), гигантской фасциолы (*Fasciola gigantica*), ланцетовидной двуустки (*Dicrocoelium dendriticum*) и особо опасного гигантского печеночного сосальщика (*Fascioloides magna*) [48]. K. Matsuda с соавторами отмечали, что более 70 % внутрипеченочных поражений у пятнистого оленя связано с фасциолезом [47]. При обследовании 1381 пятнистого оленя, забитых на мясо на фермах острова Хоккайдо (Япония), у 621 отмечено утолщение и расширение крупных внутрипеченочных желчных протоков и фасциоловые сосальщики в просветах протоков. При микроскопировании печеночной ткани у 107 особей отмечены нежелчные поражения (внутрипеченочные и капсулярные). Гистологические поражения желчных протоков включали хронический пролиферативный холангит, папиллярную гиперплазию, метаплазию бокаловидных клеток и пилорических желез, а также перидуктальный фиброз. Некроз, кровоизлияние и образование эозинофильной гранулемы, поражения желчных протоков, в том числе внутрипеченочных и капсулярных, образование лимфоидной ткани связаны с миграцией фасциол в печени. В некоторых случаях в лимфоид-

ной ткани присутствовали эозинофильные гранулемы, в центре которых находились эозинофильные и/или минерализованные остатки. В других – между лимфоидными фолликулами наблюдалась инфильтрация лимфоцитами, эозинофилами и многоядерными гигантскими клетками. Некроз паренхимы печени зараженных оленей включал деструктивный некроз с кровоизлияниями, вызванный миграцией неполовозрелых сосальщиков, и коагуляционный некроз, который связан с токсическими выделениями сосальщиков [48].

Аналогичные поражения наблюдались у животных и человека при поражении печеночными двуустками семейства *Opisthorchiidae* [49]. В патологии человека к таким гиперпластическим и хроническим воспалительным состояниям применяется термин «хронический пролиферативный холангит» или «аденоматозная гиперплазия» [50].

J. Lamb с соавторами установили у ланей, акклиматизированных в дикой природе на севере Нового Южного Уэльса (Австралия), а также содержащихся здесь на фермах, высокий уровень устойчивости к фасциолезу, вызываемому печеночной двуусткой [51]. В эндемичных регионах лани нередко являются хозяевами маритной стадии этого паразита. У пораженных животных наблюдались патологические изменения в печени, включающие фиброз и атрофию периферических отделов левой доли. Четко выраженные фиброзные капсулы захватывают двуусток и ограничивают их миграцию за пределы периферической области левой доли печени, что подтверждается присутствием здесь живых и мертвых двуусток.

F. Karimov с соаворами отмечали у инфицированного фасциолезом крупного рогатого скота увеличенный размер печени, плотную текстуру, бугристую поверхность, утолщенную капсулу, толстые, извилистые, расширенные желто-белые тяжи желчных протоков [52]. Гистологическими и морфометрическими методами выявлены структурные изменения в гепатоцитах, печеночных дольках и системе микроциркуляции печени. Архитектоника структуры долек гепатоцитов осталась неизменной, междольковое пространство расширилось. В некоторых гепатоцитах наблюдаются дистрофия и некробиоз. Обнаружены отдельные участки печеночных долек со значительным деструктивным процессом. Имеются выраженные гистологические изменения в кровеносных сосудах печени. Междольковые и центральные вены печени инфильтрированы лейкоцитами. В области печеночной триады много лимфоидных клеток, которые также проникают по синусоидальным капиллярам долей печени. Они образуют небольшие скопления лимфоидных клеток внутри долей печени. Гистологическое исследование показало увеличение просвета центральных вен за счет утолщения стенки до 6,6 мкм. Дольковая структура гепатоцитов разрушена и сохраняется только в определенных полях зрения. Размер ядра в клетках печени имеет тенденцию к увеличению. Имеются многочисленные гепатоциты без ядер. Оставшиеся ядра расположены ближе к периферии клетки. Вокруг центральной вены в долях печени были собраны лимфоидные клетки с компактным ядром или ядрышками на площади до 667 мкм^2.

Гистологические исследования печени сильно инфицированных животных показали нарушение структуры гепатоцитов. Из-за уменьшения количества гликогена и накопления жировых включений в гепатоцитах среди здоровых клеток появились очаги некротической ткани в паренхиме печени. Эти небольшие очаги некроза паренхимы имели очаговые инфильтраты из макрофагов, лимфоцитов и нейтрофилов. Наблюдались выраженная пролиферация и гипертрофия клеток Купфера. Отдельные очаги с сохранившейся пластинчатой структурой гепатоцитов разрушили морфологические структуры. Междольковые капилляры расширены и полнокровны. Полнокровные синусоидальные капилляры расширяют пространство между печеночными пластинками. Стенка артерий утолщена из-за соединительной ткани. В печеночных дольках вдоль центральных вен, синусоидах капилляров и зоне триады имеются скопления клеточных элементов с плотными ядрами. Они имели форму тяжей 68×480 мкм или узелков 16,8×34,6 – 178,2×190,3 мкм. В результате гиперплазии железистого эпителия слизистая оболочка желчных протоков утолщена. Морфометрические исследования свидетельствуют о том, что у животных увеличение размеров печеночных долек обусловлено увеличением объема цитоплазмы гепатоцитов вследствие жировой инфильтрации и разложения внутриклеточных структур. Объем ядер не увеличивается, а ядерно-цитоплазматическое соотношение резко уменьшается. Это признак значительного снижения синтетической активности гепатоцитов. Причиной дистрофических изменений в гепатоцитах являются нарушения кровообращения и застойные явления в желчных протоках. При гистологическом исследовании образцов печени контрольных животных паренхима долек представлена гепатоцитами, расположенными в виде пластинок. Цитоплазма имела зернистую структуру. Гепатоциты расположены плотно, с четкими контурами, а их цитолемма хорошо очерчена. Ядра гепатоцитов занимают центральное положение, содержат многочисленные выраженные ядрышки. Строма умеренно выражена и состоит из мягких волокон рыхлой соединительной ткани. Синусоидальные капилляры между дольками развиты умеренно, шириной 4,6 мкм и длиной 109 мкм. В строме дольки имеются структурные элементы триад. Площадь стромы под триадами находится в пределах 0,16 мкм^2. В желчных протоках высота выстилающего эпителия с каймой составляет 3,00 ± 0,025 мкм. Цилиндрические эпителиальные клетки желчных протоков расположены в один ряд. При фасциолезе интоксикация организма усиливается за счет разложения скопившейся желчи [53].

При поражении различными формами эхинококкоза (*Echinococcus granulosus*, *E. multilocularis* и др.) печень почти всегда является основным местом развития метацестод, что не может не сказываться на ее морфогистологических параметрах. Современные методы серологической диагностики, основанные на выявлении специфических антител, не отличаются высокой чувствительностью и осложнены перекрестной реакцией с цистицеркозом, вызываемым *Taenia solium* [54]. Постмортальные гистологические исследования могут способствовать диагностике этого опаснейшего паразитоза, оценке его воздействия на популяции и прогнозированию риска для здоровья человека. В современной научной литературе описания картины поражения тканей печени у диких животных крайне скудны. На макроскопических срезах печени человека метацестода в начальной стадии развития обычно демонстрирует многочисленные очаги некроза с образованием полостей, заполненных жидкостью и некротическим материалом. Наблюдаются образованные паразитом микроскопические кисты, состоящие из относительно тонкой оболочки и нежного зародышевого слоя, часто имеющего лишь несколько ядер; нередко зародышевый листок неразличим. Кисты окружены внутренней зоной некротической ткани и наружными слоями гистиоцитов и лимфоцитов. На более поздних стадиях вокруг кист наблюдаются тканевые реакции хронического воспаления, часто с реакцией на гигантоклеточное тело, фиброзная ткань и кальцификаты. Часто пролиферация фиброзной ткани настолько интенсивна, что кисты погружаются в очень плотную и твердую строму, которая может быть как частично кальцинированной, так и полостью, заполненной аморфным некротическим материалом, а в некоторых случаях также складчатыми слоями паразита [55].

На срезах печени крупного рогатого скота из турецкой провинции Эскишехи́р, пораженных *E. granulosus*, в большинстве случаев выявлены паразитарные структуры окружены линией воспалительных клеток, мононуклеарными клетками, эозинофильными гранулоцитами, эпителиоидными клетками и гигантскими клетками инородных тел. Некротическая область иногда кальцифицировалась, вокруг гидатидных кист наблюдалась сильная фиброзная пролиферация. При PAS-реакции выявлено положительное окрашивание бесклеточных структур паразитарной кисты [58]. Есть основания полагать, что аналогичным образом может выглядеть гистоструктура печени оленей.

Микроэлементозы. M. Damek-Poprawa, K. Sawicka-Kapusta, S. H. Jadhav с соавторами указывают, что среди изменений тканей и клеток печени хроническое воздействие тяжелых металлов вызывает некроз и апоптоз гепатоцитов, что приводит к вакуолизации цитоплазмы, свидетельствующей о токсичности и канцерогенности [57, 58]. Невозможно определить, какой именно токсический элемент вызвал конкретное поражение из-за того, что популяции диких копытных зачастую подвергаются интегрированному воздействию различных загрязняющих веществ [59].

Многие нарушения гистоструктуры тканей печени млекопитающих (например, фиброзные трансформации, некрозы, воспаления), представляющие собой неспецифические изменения, часто носят хронический характер и могут быть обусловлены различными причинами, включая стресс, голодание, инфекцию и/или длительное или неоднократное воздействие токсичных веществ, таких как ртуть, кадмий или свинец.

У человека хроническое отравление свинцом ассоциируется с увеличением размеров печени, утолщением стенок желчного пузыря и жировым перерождением печени [60, 61]. Разнообразные нарушения гистоструктуры тканей печени наблюдали у китообразных с высокими уровнями ртути, мышьяка, свинца, кадмия и высокоорганических загрязнителей в организме [62]. У грызунов отравление свинцом вызывало нарушение нормальной анатомической организации долек печени, гибель клеток печени, застойные явления, вызванные синусами, закупорку центральных вен, острые воспаления и стеатоз [63]. При экспериментальном гистологическом исследовании печени крыс, отравившихся свинцом, отмечен некроз гепатоцитов, сменяющийся воспалительными скоплениями, образованием междольковых фиброзных тяжей, переходом в портальный фиброз, вызывающий, помимо перегрузки кровеносных сосудов, пролиферацию эпителия желчных протоков [64].

Несмотря на обилие данных, связывающих токсические эффекты с возрастом и полом, у обыкновенной белозубки (*Crocidura russula*) не обнаружено зависимых вариаций по этим двум параметрам. Отсутствие гистологических изменений в почках, семенниках или яичниках у землероек может свидетельствовать о более высокой толерантности этих тканей к воздействию тяжелых металлов. Эта физиологическая адаптация к хроническому влиянию токсикантов связана с эффективными системами детоксикации, в том числе с важной ролью печени в детоксикации ксенобиотиков, поступающих с кормом [29].

Вакуолярные изменения в клетках печени, эозинофилы в паренхиме и гиперплазия желчных путей как предполагаемые следствия воздействия токсичных микроэлементов зафиксированы у оленей на фермах и в дикой природе [65, 66]. По результатам исследований в Восточной Австрии показана значимая роль загрязнения среды кадмием в процессе возникновения гистопатологических изменений почек европейской косули (n = 224) [67]. Частота вакуольной дегенерации цитоплазмы, пикнотических ядер, кариолиза и некроза, отложения пигмента и утолщение капсулы Боумена были связаны с повышенным уровнем кадмия в организме. У косуль из промышленно развитых регионов изменения наблюдались чаще, чем у животных из сельской местности. Данные о гистоструктуре печени в статье не приводятся, и до сих пор не уста-

новлено, является ли воздействие кадмия из окружающей среды единственной причиной наблюдаемых гистопатологических изменений. Результаты этого исследования четко демонстрируют, что хроническое отравление кадмием может быть важным кофактором в патогенетических механизмах повреждения морфогистоструктуры внутренних органов у косули.

В Мексике у благородных оленей, погибших от энзоотической атаксии, вызванной дефицитом меди, был выявлен умеренный фиброз тканей печени, локализованный на капсулярном уровне [68]. Обильное отложение гемосидерина в гепатоцитах и клетках Купфера было описано у благородных оленей при мededефицитной атаксии [69, 70]. Диффузный гемосидероз часто встречается у истощенных животных и может быть результатом катаболизма крови и мышечной ткани в период недостаточного приема пищи [71, 72]. Дефицит меди может привести к гемосидерозу из-за нарушения повторного использования железа в гемоглобине или к гемолитической анемии [73]. Накопление большого количества железа в гепатоцитах приводит к гепатоцеллюлярному повреждению [74]. Гемосидероз печени, предположительно, был причиной повышения уровня гамма-глутамилтрансферазы в сыворотке, поскольку эта пептидаза, катализирующая гидролитическое расщепление пептидов, является одним из наиболее чувствительных показателей для мониторинга и диагностики заболеваний гепатобилиарной системы [75].

Поведенческий стресс. В работах ряда авторов указывается, что в результате хронического стресса могут происходить структурные и функциональные изменения ткани печени, выражающиеся в дегенеративных и деструктивных изменениях гепатоцитов, увеличении числа двуядерных клеток и количества ядрышек в ядрах, нарушении структуры плазматической мембраны гепатоцитов, гидратации и вакуолизации цитоплазмы, появлении очагов некроза, расширении внутридольковых синусоидных капилляров, различных застойных явлениях, холестазе и изменении репаративных процессов [76–79].

Исследования А. Е. Белых с соавторами выявили, что в результате хронического эмоционально-болевого стресса у животных происходит снижение функциональной клеточной массы, показателя ядерной массы, увеличение масс-митотического индекса, показателя средней площади гепатоцитов [76]. Данные изменения авторы эксперимента связывают с развитием дегенеративных и деструктивных процессов, полнокровия, застойных явлений и холестаза в ткани печени.

А. Н. Литвиненко и др. установили, что у животных, перенесших хронический стресс, морфологические изменения в печени проявлялись в нарушении кровообращения и дистрофическими имениями гепатоцитов [78]. Определялось статистически значимое увеличение числа двуядерных клеток и функционального кариоклеточного индекса. Полученные в эксперименте изменения морфологических и морфометрических показателей ткани печени характеризуются как активация репаративных процессов в ответ на интенсификацию прооксидантного статуса на фоне хронического стресса. Значимыми факторами, приводящими к повреждению гепатоцитов в условиях хронического стресса, являются увеличение прооксидантного статуса в ткани печени и снижение активности ферментной антиоксидантной системы [79]. На увеличение прооксидантного статуса в ткани печени указывают данные, полученные в результате ежедневной 2-часовой иммобилизации в течение 5 дней крыс линии Вистар. Авторы отмечают увеличение концентрации малонового диальдегида, снижение активности каталазы, увеличение активности супероксиддисмутазы в ткани печени [80]. Интенсификация прооксидантного статуса в ткани печени в условиях хронического стресса приводит к активации гепатоцитов. Общим признаком является восстановление ДНК за счет полиплоидизации, а восстановлению структуры печени в определенной степени способствует образование двуядерных гепатоцитов [81, 82]. K. J. Andersen с соавторами установили, что стресс-индуцированная депрессия не влияет на сложный процесс регенерации печени после 70 % гепатэктомии у крыс [83].

Печень диких травоядных как орган-индикатор при экологическом мониторинге. Для оценки состояния загрязнения наземной биоты на территории исследований использованы печеночные ткани трех видов копытных. Благодаря особенностям питания, высокой мобильности и большой продолжительности жизни олени весьма восприимчивы к токсическим, паразитарным и стрессовым воздействиям и могут рассматриваться в качестве наиболее чувствительных биоиндикаторов состояния окружающей среды [84]. Для оценки негативных последствий могут быть использованы некоторые морфогистоструктуры печени. Гистопатологическая оценка тканей-мишеней является оптимальным биомаркером, который предоставляет важную качественную и количественную информацию об острых или хронических последствиях воздействия негативных факторов среды, иногда не столь точно прогнозируемых другими индикаторами [85, 86]. Подобный подход ранее тестировался на лабораторных животных и свободноживущих микромаммалиях [14, 22, 57, 87]. Адаптация его к применению на диких копытных позволит получить достоверную информацию о качестве охотничьей продукции, разработать систему наблюдения за окружающей природной средой и верно оценивать благополучие популяций [2, 4].

Органеллы, клетки, ткани, органы, индивидуумы, популяции, сообщества или экосистемы могут страдать от пагубных последствий воздействия токсичных веществ. Важным и сложным вопросом является точное понимание того, как загрязняющие вещества влияют на каждый из этих организационных уровней. Оценка воздействия загрязнения окружающей среды на биоту является главной задачей импактного

мониторинга, несмотря на очевидные трудности, вызванные постоянно меняющимися условиями окружающей среды и высокой внутривидовой изменчивостью.

K. D. Reynolds и др. предположили, что дикие микромаммалии, населяющие загрязненные участки, более чувствительны к воздействиям негативных факторов среды, чем животные, являющиеся объектами лабораторных экспериментов [10]. Лабораторные животные обычно содержатся в строгих контролируемых условиях, с минимальными колебаниями абиотических (температура, влажность, фотопериод и т. д.) и биотических факторов (пол, возраст). Протоколы контролируемых экспериментов обычно предусматривают равномерное воздействие на животных одного токсичного соединения в известной и постоянной концентрации. И наоборот, природные популяции существуют в условиях неконтролируемых многочисленных факторов среды, таких как паразитозы или ограниченная доступность корма, которые могут способствовать ухудшению состояния их здоровья. Количество энергии, доступной для основных видов деятельности и защиты от токсических последствий воздействия инородных агентов, значительно уменьшается. В дикой природе их пагубное воздействие часто включает комбинацию потенциально токсичных соединений. Эти факторы могут приводить к внутривидовым вариациям, дифференциальному воздействию и ответной реакции, способствуя значительной изменчивости, наблюдаемой в некоторых параметрах в загрязненных районах [88–90]. Загрязняющие вещества могут вызывать кумулятивные эффекты и/или подвергаться взаимодействиям между ними. Свободноживущие популяции, хронически подверженные загрязнению, используют адаптивные процессы, чтобы лучше переносить токсичные вещества в изменяющейся окружающей среде [90–92]. Все эти факторы могут усложнить интерпретацию экотоксикологических данных, поскольку некоторые параметры часто не демонстрируют статистической значимости, а только тенденции к увеличению/уменьшению. Комбинированный подход, подобный описанному в настоящем исследовании, чрезвычайно важен для более широкого и точного представления о последствиях загрязнения окружающей среды и ее компонентов.

Выводы

Морфогистоструктура печени копытных семейства оленевых может служить индикатором качества окружающей природной среды и благополучия популяций. В качестве индикаторов пригодны показатели структуры и размеров печеночных балок, кровеносных сосудов (синусоидных капилляров, поддольковых и центральных вен), междольковой соединительной ткани, наличие и количественные показатели очагов некроза, воспалений, фиброзных преобразований, стеатоза, вакуолярных и лимфоидных изменений. На уровне клеток оцениваются количество в поле зрения, структура, форма и соотношение одно-, двуядерных и гипертрофированных гепатоцитов, их ядер оболочки и цитоплазмы. Диагностическое значение могут также иметь показатели площади клеток, ядер, цитоплазмы, диаметра ядер, значение ядерно-цитоплазматического индекса.

На примере лани, пятнистого и благородного оленей показано наличие достоверных видовых различий по параметрам площади одноядерных гепатоцитов, площади и диаметра ядер гепатоцитов, площади цитоплазмы, ядерно-цитоплазматического индекса, ширине и площади кровеносных сосудов. Превышение доли двуядерных гепатоцитов у пятнистого оленя и лани говорит о усиленной регенерации тканей печени – эти виды либо более чувствительны к негативным воздействиям, либо имеют более интенсивные процессы регенерации. Повышенный ядерно-цитоплазматический индекс одноядерных гепатоцитов у этих видов говорит о высоком уровне метаболизма и компенсаторных реакциях. По ряду гистологических параметров есть основание предполагать наличие половозрастных отличий у всех исследованных видов, для подтверждения которых необходим сбор дополнительного материала.

Выявлена достоверная положительная взаимосвязь площади клетки и площади ядер, площади клетки и диаметра ядер, площади клетки и площади цитоплазмы одноядерных гепатоцитов. Значимую отрицательную корреляцию имеют площади цитоплазмы и ядерно-цитоплазматический индекс как одноядерных, так и двуядерных гепатоцитов.

У благородного, пятнистого оленей и лани, обитающих в различных природно-антропогенных комплексах, при гистологическом исследовании печени установлена сходная картина с присутствием патологических трансформаций, включая многочисленные некротические очаги, сопровождающиеся появлением двуядерных и гипертрофированных гепатоцитов, аномалиями структуры клеточных стенок, цитоплазмы и ядра. Выявлено нарушение структуры печеночных балок и микроциркуляции кровяного русла. Анализ совокупности морфогистологических параметров позволяет предположить, что вероятной причиной подобных изменений может быть паразитарная инвазия (фасциолез, эхинококкоз) или воздействие загрязняющих веществ. Осуществление комплекса ветеринарных и биотехнических мероприятий, направленных на совершенствование количественных и качественных параметров подкормки, оздоровление окружающей среды от инвазионного материала представляется на исследуемой территории крайне актуальным.

Полученные результаты направлены на решение актуальной научной проблемы оценки благополучия популяций хозяйственно важных видов животных в зависимости от условий окружающей природной среды. Создание системы экологического мониторинга, в котором дикие копытные могут рассматриваться как био-

логические индикаторы этой оценки, поможет усовершенствовать систему наблюдения за состоянием биоты и качественными параметрами охотничьих ресурсов. Подобные исследования необходимы для обоснования условий содержания копытных в неволе, соответствующих физиологическим требованиям их организма, обеспечивающих благополучие поголовья и высокое качество получаемой продукции.

Гистопатологическая оценка тканей, которой в настоящем исследовании выступает печень копытных семейства оленевых, является удобным биомаркером, представляющим важную качественную и количественную информацию об острых или хронических эффектах негативных воздействий, а полученные значения морфометрических показателей печени этих животных могут быть использованы для формирования референтных значений в градиенте норма – патология. Наши результаты предоставляют информацию, которая поможет при проведении патологоанатомических исследований диких и содержащихся на фермах оленей. Биомаркеры, использованные в настоящем исследовании, могут стать важным инструментом субклинической диагностики нарушений питания, поведения, токсикозов, паразитарных и других болезней у копытных, подверженных воздействию данных экологических факторов. При исследовании диких животных трудно подтвердить, были какие-либо гистопатологические поражения вызваны или усугублены воздействием токсикантов, гельминтов или стресса, эти факторы не следует исключать или упускать из виду при сборе биоматериала. Точный сэмплинг и архивирование образцов позволят нам накапливать материал и проводить комплексные исследования с применением современных инструментальных методов. Гистологические данные могут служить источником дополнительной, но очень важной информации для достоверной интерпретации результатов.

Критерии авторства

М. А. Перевозчикова – концептуализация, методология, верификация данных, формальный анализ, проведение исследования, администрирование данных, создание черновика рукописи, создание рукописи и ее редактирование; И. И. Окулова – проведение исследования; А. А. Сергеев – верификация данных, создание рукописи и ее редактирование, визуализация, администрирование проекта, руководство исследованием, ответственность за управление и координацию планирования и осуществления научно-исследовательской деятельности, получение финансирования; И. А. Домский – руководство исследованием, ответственность за управление и координацию планирования и осуществления научно-исследовательской деятельности, получение финансирования; В. В. Ширяев – создание рукописи и ее редактирование; М. Г. Дворников – создание рукописи и ее редактирование; Б. Е. Зарубин – проведение исследования.

Конфликт интересов

Авторы заявляют об отсутствии конфликта интересов.

Contribution

M.A. Perevozchikova was responsible for the research concept, methodology, data verification, formal analysis, research, data administration, drafting, and proofreading; I.I. Okulova performed the research; A.A. Sergeyev was responsible for the data verification, drafting, proofreading, visualization, project administration, supervision, management, coordination, planning, and obtaining funds; I.A. Domsky was responsible for the supervision, management, coordination, planning, research activities, and obtaining funds; V.V. Shiryaev wrote and proofread the manuscript; M.G. Dvornikov wrote and proofread the manuscript; B.E. Zarubin performed the research.

Conflict of interest

The authors declared no conflict of interests regarding the publication of this article.

References/Список литературы

1. Yegorova NYu, Solovyov VA, Sergeev AA, Shiryaev VV. Prospects of breeding ungulate animals kept in openair cage (aviary breeding) and some features of agricultural landscape management. Dalnevostochnyj agrarnyj vestnik. 2019;(4):54–59. https://doi.org/10.24411/1999-6837-2019-14052; https://elibrary.ru/JWHJEB

2. Danilkin AA. Wild ungulates in hunting: Basic resource management. Moscow: GEOS. 2006. 366 p. (In Russ.). [Данилкин А. А. Дикие копытные в охотничьем хозяйстве (основы управления ресурсами). М.: ГЕОС, 2006. 366 с.].

3. Savenko VS. Geochemical view on biological evolution: natural selection at the level of biogeocenoses. International Conference Proceedings, 2006; Smolensk; 2006. p. 28–29. (In Russ.). [Савенко В. С. Геохимический взгляд на биологическую эволюцию: естественный отбор на уровне биогеоценозов // Доклады международной конференции. Смоленск, 2006. С. 28–29.].

4. Tyutikov SF. Biological monitoring. Wild animals as biogeochemical indicators. Moscow: Urait; 2022. 230 p. (In Russ.). [Тютиков С. Ф. Биологический мониторинг. Использование диких животных в биогеохимической индикации. М.: Юрайт, 2022. 230 с.].

5. Tripodi MA, Andrioli NB, Suárez OV. Genotoxicity evaluation using micronucleus test in *Rattus norvegicus* captured in urban ecosystems of Buenos Aires, Argentina. Environmental Science and Pollution Research. 2020;27:27626–27634. https://doi.org/10.1007/s11356-020-08897-9

6. Sánchez-Chardi A, Nadal J. Bioaccumulation of metals and effects of a landfill in small mammals. Part I. The greater white-toothed shrew, *Crocidura russula*. Chemosphere. 2007;68(4):703–711. https://doi.org/10.1016/j.chemosphere.2007.01.042

7. Lopes PA, Viegas-Crespo AM, Nunes AC, Pinheiro T, Marques C, Santos MC, *et al.* Influence of age, sex, and sexual activity on trace element levels and antioxidant enzyme activities in field mice (*Apodemus sylvaticus* and *Mus spretus*). Biological Trace Element Research. 2002;85(3):227–239. http://doi.org/10.1385/BTER:85:3:227

8. Świergosz-Kowalewska R, Bednarska A, Kafel A. Glutathione levels and enzyme activity in the tissues of bank vole *Clethrionomys glareolus* chronically exposed to a mixture of metal contaminants. Chemosphere. 2006;65(6):963–974. https://doi.org/10.1016/j.chemosphere.2006.03.040

9. Nunes AC, Mathias ML, Crespo AM. Morphological and haematological parameters in the Algerian mouse (*Mus spretus*) inhabiting an area contaminated with heavy metals. Environmental Pollution. 2001;113(1):87–93. https://doi.org/10.1016/S0269-7491(00)00159-7

10. Reynolds KD, Schwarz MS, McFarland CA, McBride T, Adair B, *et al.* Northern pocket gophers (*Thomomys talpoides*) as biomonitors of environmental metal contamination. Environmental Toxicology and Chemistry. 2006;25(2):458–469. https://doi.org/10.1897/05-130R1.1

11. Rogival D, Scheirs J, De Coen W, Verhagen R, Blust R. Metal blood levels and hematological characteristics in wood mice (*Apodemus sylvaticus* L.) along a metal pollution gradient. Environmental Toxicology and Chemistry. 2006;25(1):149–157. https://doi.org/10.1897/04-659R1.1

12. Akalaev RN, Stopnitsky AA, Aripkhodjaeva GZ, Saidova MK. Toxic liver damage in acute poisoning and endogenous intoxication (literature review). The Bulletin of Emergency Medicine. 2020;13(6):95–102. (In Russ.). [Токсические поражения печени при острых отравлениях и эндогенной интоксикации (обзор литературы) / Р. Н. Акалаев [и др.] // Вестник экстренной медицины. 2020. Т. 13. № 6. С.95–102.]. https://elibrary.ru/POGNNX

13. Damek-Poprawa M, Sawicka-Kapusta K. Histopathological changes in the liver, kidneys, and testes of bank voles environmentally exposed to heavy metal emissions from the steelworks and zinc smelter in Poland. Environmental Research. 2004;96(1):72–78. https://doi.org/10.1016/j.envres.2004.02.003

14. Pereira R, Pereira ML, Ribeiro R, Gonçalves F. Tissues and hair residues and histopathology in wild rats (*Rattus rattus* L.) and Algerian mice (*Mus spretus* Lataste) from an abandoned mine area (Southeast Portugal). Environmental Pollution. 2006;139(3):561–575. https://doi.org/10.1016/j.envpol.2005.04.038

15. Sánchez-Chardi A, Ribeiro CAO, Nadal J. Metals in liver and kidneys and the effects of chronic exposure to pyrite mine pollution in the shrew *Crocidura russula* inhabiting the protected wetland of Doñana. Chemosphere. 2009;76(3):387–394. https://doi.org/10.1016/j.chemosphere.2009.03.036

16. Nur ARN, Yuli HE, Maftuch. Analysis of histopathology and heavy metals contents of cadmium (Cd) in Tilapia (*Oreochromis niloticus*) in downstream at the Rejoso River of Pasuruan Regency, East Java, Indonesia. Russian Journal of Agricultural and Socio-Economic Sciences. 2021;11(119):220–228. https://doi.org/10.18551/rjoas.2021-11.25

17. Fazlieva AS, Karimov DO, Daukaev RA, Kurilov MV, Ziatdinova MM, Valova YV, *et al.* Accumulation of cadmium in organs of experimental animals and its effect on the content of essential elements in the chronic intoxication. Hygiene and Sanitation, Russian Journal. 2021;100(11):1303–1339. (In Russ.). https://doi.org/10.47470/0016-9900-2021-100-11-1303-1309; https://elibrary.ru/NGZHSI

18. Abdel-Halim KY. Biomarkers in Ecotoxicological Research Trails. Journal of Forensic Science and Toxicology. 2018;1(1):1005.

19. Laishev KA, Samandas AM, Prokudin AV, Romanenko TM, Goncharov VV, Muhamadeeva TV. Veterinary and zootechnical problems of reproduction in the northern reindeer and their solutions. Achievements of Science and Technology of AICis. 2013;(11): 42–45. (In Russ.). [Ветеринарные и зоотехнические проблемы воспроизводства в северном оленеводстве и пути их решения / К. А. Лайшев [и др.] // Достижения науки и техники АПК. 2013. № 11. С. 42–45.]. https://elibrary.ru/rknccp

20. Novak GV. Morphological characteristics of the liver and spleen of reindeer after different types of feeding during Yamal winter. Cand. Veterinary Sci. Diss. Ufa: Bashkir State Agrarian University; 2016. 136 p. (In Russ.). [Новак Г. В. Морфологическая характеристика печени и селезенки северных оленей при содержании на разных типах кормления в зимний период в условиях Ямала: дис. … канд. ветеринар. наук. Уфа. 2016. 136 с.]. https://elibrary.ru/ZQIGWH

21. Parker KL, Barboza PS, Gillingham MP. Nutrition integrates environmental responses of ungulates. Functional Ecology. 2009;23(1)57–69. https://doi.org/10.1111/j.1365-2435.2009.01528.x

22. Davydova YuA, Nesterkova DV, Mukhacheva SV. Hepatocytes of the European mole, bank vole, and pygmy wood mouse. In: Rozenberga GS, editor. Theoretical issues of ecology and evolution: 6th Lyubishchev Readings, 11th All-Russian population seminar and the All-Russian seminar in Homeostatic mechanisms of biological systems: Population ecology. Tolyatti: Kassandra; 2015. pp. 110–113. (In Russ.). [Давыдова Ю. А., Нестеркова Д. В., Мухачева С. В. Особенности гепатоцитов

европейского крота, рыжей полевки и малой лесной мыши // Теоретические проблемы экологии и эволюции: Шестые Любищевские чтения, 11-й Всероссийский популяционный семинар и Всероссийский семинар «Гомеостатические механизмы биологических систем» с общей темой «Проблемы популяционной экологии» / Под ред. Г. С. Розенберга. Тольятти: Кассандра, 2015. С. 110–113.]. https://elibrary.ru/WFUNKT

23. Parra CA, Duarte A, Luna RS, Wolcott DM, Weckerly FW. Body mass, age, and reproductive influences on liver mass of white-tailed deer (*Odocoileus virginianus*). Canadian Journal of Zoology. 2014;92(4):273–278. https://doi.org/10.1139/cjz-2013-0201

24. Borges EM, Machado MRF, Oliveira FS, de Souza WM, Duarte JMB. Aspectos morfológicos do fígado do cervo do pantanal (*Blastocerus dichotomus*). Brazilian Journal of Veterinary Research and Animal Science. 2002;39(2):78–80. https://doi.org/10.1590/S1413-95962002000200004

25. Zitare I, Pilmane M, Jemeljanovs A. Histomorphology of the digestive system of red deer (*Cervus elaphus* L.) in Latvia. Journal of Veterinary Medicine and Animal Health 2013;5(4):99–106. https://doi.org/10.5897/JVMAH12.036.

26. Montanholi YR, Haas LS, Swanson KC, Coomber BL, Yamashiro S, Miller SP. Liver morphometrics and metabolic blood profile across divergent phenotypes for feed efficiency in the bovine. Acta Veterinaria Scandinavica. 2017;59:24. https://doi.org/10.1186/s13028-017-0292-1

27. Bezel VS. Ecological toxicology: population and biocenotic aspects. Yekaterinburg: Goshchikiy; 2006. 280 p. (In Russ.). [Безель В. С. Экологическая токсикология: популяционный и биоценотический аспекты. Екатеринбург: Гощикий, 2006. 280 с.].

28. Ivanter EV, Medvedev NV. Ecological toxicology of natural populations of birds and mammals of the North. Moscow: Science; 2007. 229 c. (In Russ.). [Ивантер Э. В., Медведев Н. В. Экологическая токсикология природный популяций птиц и млекопитающих Севера. М.: Наука, 2007. 229 с.].

29. Sanchez-Chardi A, Marques CC, Gabriel SI, Capela-Silva F, Cabrita AS, Lopez-Fuster MJ, *et al.* Haematology, genotoxicity, enzymatic activity and histopathology as biomarkers of metal pollution in the shrew *Crocidura russula*. Environmental Pollution. 2008;156(3):1332–1339. https://doi.org/10.1016/j.envpol.2008.02.026

30. Shvarts SS, Smirnov VS, Dobrinskiy LN. Method of morphophysiological indicators in ecology of terrestrial vertebrates. Proceedings of the Institute of Plant and Animal Ecology of the Ufa Branch of the USSR Academy of Sciences. Sverdlovsk. 1958. 390 p. (In Russ.). [Шварц С. С., Смирнов В. С., Добринский Л. Н. Метод морфофизиологических индикаторов в экологии наземных позвоночных // Труды Института экологии растений и животных УФ АН СССР. Свердловск. 1958. Вып. 58. 390 с.].

31. Myadelets OD, Lebedeva EI. Functional morphology and elements of general liver pathology. Vitebsk: VSMU; 2018. 339 p. (In Russ.). [Мяделец О. Д., Лебедева Е. И. Функциональная морфология и элементы общей патологии печени. Витебск: ВГМУ, 2018. 339 с.]. https://elibrary.ru/YXKBZJ

32. Murzina SA, Nefedova ZA, Pekkoeva SN, Nemova NN. Histomorphological structure of the liver in roach (*Rutilus* rutilus) and pike (*Esox* lucius) from lakes with different levels of anthropogenic impact. Ekologia. 2014;45(2):143–149. (In Russ.). https://doi.org/10.7868/S036705971402005X; https://elibrary.ru/RWZVTF

33. Damek-Poprawa M, Sawicka-Kapusta K. Damage to the liver, kidney, and testis with reference to burden of heavy metals in yellow-necked mice from areas around steelworks and zinc smelters in Poland. Toxicology. 2003;186:(1-2):1–10. https://doi.org/10.1016/S0300-483X(02)00595-4

34. Mavlikeev MO, Kiyasov AP, Deev RV. Histological technique in a pathomorphological laboratory. Moscow: Practical medicine. 2023; 112 p. (In Russ.). [Мавликеев М. О., Киясов А. П., Деев Р. В. Гистологическая техника в патоморфологической лаборатории. М.: Практическая медицина, 2023. 112 с.].

35. Semchenko VV, Barashkova SA, Nozdrin VN, Artemev VN. Histological technique. Omsk-Orel: Omsk Regional Publishing House; 2006. 290 p. (In Russ.). [Гистологическая техника / В. В. Семченко [и др.]. Омск-Орел: Омская областная типография, 2006. 290 с.].

36. Veremeeva SA, Krasnolobova EP, Ivanyushina AM. On the issue of morphological and histological features of the internal organs of the siberian roe deer. Bulletin of Altai State Agricultural University. 2023;(8):57–64. (In Russ.). https://doi.org/10.53083/1996-4277-2023-226-8-57-64; https://elibrary.ru/DBXXHA

37. Malofeev YuM, Ryadinskaya NI, Chebakov SN. Morphology of marals *(Cervus Elapus Sibiricus Severtsov)*. Barnaul: AGAU; 2014. 390 p. (In Russ.). [Малофеев Ю. М., Рядинская Н. И., Чебаков С. Н. Морфология марала *(Cervus Elapus Sibiricus Severtsov)*. Барнаул: АГАУ, 2014. 390 с.].

38. Kuznetsov DN, Romashova NB, Romashov BV. Gastrointestinal nematodes of European roe deer *(Capreolus Capreolus)* in Russia. Russian Journal of Theriology. 2020;19(1):85–93. https://doi.org/10.15298/rusjtheriol.19.1.09; https://elibrary.ru/URJYCK

39. Barrett KE. Functional anatomy of the liver and biliary system. In: Raff H, Levitzky MG, editors. Medical physiology: A systems approach. McGraw-Hill Professional Publishing New York, USA, 2011. pp. 559–565.

40. Ivanter EV, Korosov AV. Basic biometrics. Petrozavodsk: PetrGU; 2005. 104 p. (In Russ.). [Ивантер Э. В., Коросов А. В. Элементарная биометрия. Петрозаводск: ПетрГУ, 2005. 104 с.].

41. Zaitoun AA, Path FRC, Apelqvist G, Al-Mardini HA, Gray T, Bengtsson F, Record CO. Quantitative studies of liver atrophy after portacaval shunt in the rat. Journal of Surgical Research. 2006;131(2):225–232. https://doi.org/10.1016/j.jss.2005.11.587

42. Fedyuk VI, Kazakov DN. Cytological aspects of diagnostics of liver diseases in dogs. Praktik. 2003;(7-8):98–101. (In Russ.). [Федюк В. И., Казаков Д. Н. Цитологические аспекты диагностика заболеваний печени у собак // Практик. 2003. № 7-8. С. 98–101.].

43. Avtandilov GG. Basics of quantitative pathological anatomy. Moscow: Medicine; 2002. 327 p. (In Russ.). [Автандилов Г. Г. Основы количественной патологической анатомии. М.: Медицина, 2002. 327 с.].

44. Bergmane B, Bērziņa D, Visocka A. Histopathological changes in liver of elks with *Parafasciolopsis fasciolaemorpha* invasion. Research for rural development. 2019;1:262–264. https://doi.org/10.22616/rrd.25.2019.040

45. Filip KJ, Pyziel AM, Demiaszkiewicz AW. A massive invasion of *Parafasciolopsis fasciolaemorpha* in elk (*Alces alces*) in Lublin Province, Poland. Annals of Parasitology. 2016;62(2);107–110. https://doi.org/10.17420/ap6202.40

46. Rehbein S, Visser M. Sika Deer (*Cervus nippon*) are not "Dead-End Hosts" of the Giant Liver Fluke, *Fascioloides magna* (Bassi, 1875) Ward, 1917. Journal of Wildlife Diseases. 2022;58(1):194–197. https://doi.org/10.7589/JWD-D-21-00004

47. Matsuda K, Kogame S, Niki H, Saito M, Ishiguro Y, Sano Y. Gross and histological lesions in the livers of sika deer with particular emphasis on fascioliasis. The Journal of Veterinary Medical Science. 2020. 82(2):125–134. https://doi.org/10.1292/jvms.19-0544

48. Cullen JM, Stalker MJ. Liver and biliary system. In: Maxie MG, editors. Jubb, Kennedy, Palmer's Pathology of Domestic Animals: Volume 2 (Sixth Edition). Elsevier, Canada. 2016. pp. 258–352. https://doi.org/10.1016/B978-0-7020-5318-4.00008-5

49. Zaki SR, Alves VAF, Hale GL. Non-hepatotropic viral, bacterial, and parasitic infections of the liver. In: Burt AD, Ferrell LD, Hübscher SG, editors. MacSween's Pathology of the Liver. Elsevier, Philadelphia. 2024. pp. 448–526. https://doi.org/10.1016/B978-0-7020-8228-3.00007-7

50. Quaglia A, Roberts EA, Torbenson M. Developmental and inherited liver disease. In: Burt AD, Ferrell LD, Hübscher SG, editors. MacSween's Pathology of the Liver, 7th ed. Elsevier, Philadelphia. 2018. pp. 111–274. https://doi.org/10.1016/B978-0-7020-6697-9.00003-0

51. Lamb J, Doyle E, Barwick J, Chambers M, Kahn L. Prevalence and pathology of liver fluke (*Fasciola hepatica*) in fallow deer (*Dama dama*). Veterinary Parasitology. 2021;293:109427. https://doi.org/10.1016/j.vetpar.2021.109427

52. Karimov F, Skovorodin E, Gimranov V, Bagautdinov A, Zhukov A. Pathomorphological and Morphometric Studies of Bovine Liver Infected with Fascioles. Advances in Animal and Veterinary Sciences. 2021;9(3):372–378. https://doi.org/10.17582/journal.aavs/2021/9.3.372.378

53. Skovorodin E, Bronnikova G, Bazekin G, Dyudbin O, Khokhlov R. Antioxidant influence on poultry liver morphology and hepatocyte ultrastructure. Veterinary World. 2019;12(11):1716–1728. https://doi.org/10.14202/vetworld.2019.1716-1728

54. Sarkari B, Rezaei Z. Immunodiagnosis of human hydatid disease: Where do we stand? World Journal of Methodology. 2015;5(4):185–195. https://doi.org/10.5662/wjm.v5.i4.185

55. Pawłowski ZS, Eckert J, Vuitton DA, Ammann RW, Kern P, Craig PS, *et al.* Echinococcosis in humans B.: clinical aspects, diagnosis and treatment. In: Eckert J, Gemmell MA, Meslin F-X, Pawłowski ZS, editors. WHO/OIE manual on Echinococcosis in humans and animals: a public health problem of global concern. Paris: World Organization for Animal Health; 2001. pp. 20–69.

56. Çelebi Eroğlu A, Oruç E. Pathomorphological examination of hydatid cyst in lungs and livers of cattles slaughtered in a commerical abattoir in Eskisehir. Veterinary Journal of Mehmet Akif Ersoy University. 2023;8(2):61–68. https://doi.org/10.24880/maeuvfd.1180622

57. Damek-Poprawa M, Sawicka-Kapusta K. Histopathological changes in the liver, kidneys, and testes of bank voles environmentally exposed to heavy metal emissions from the steelworks and zinc smelter in Poland. Environmental Research. 2004;96(1):72–78. https://doi.org/10.1016/j.envres.2004.02.003

58. Jadhav SH, Sarkar SN, Aggarwal M, Tripathi HC. Induction of oxidative stress in erythrocytes of male rats subchronically exposed to a mixture of eight metals found as groundwater contaminants in different parts of India. Archives of Environmental Contamination and Toxicology. 2007;52:145–151. https://doi.org/10.1007/s00244-006-0053-z

59. Cygan-Szczegielniak D, Stasiak K. Effects of age and sex on the content of heavy metals in the hair, liver and the *longissimus lumborum* muscle of roe deer *Capreolus capreolus* L. Environmental Science and Pollution Research. 2022; 29:10782–10790. https://doi.org/10.1007/s11356-021-16425-6

60. Kasperczyk S, Błaszczyk I, Dobrakowski M, Romuk E, Kapka-Skrzypczak L, Adamek M, *et al.* Exposure to lead affects male biothiols metabolism. Annals of Agricultural and Environmental Medicine. 2013;20(4):721–725.

61. Zhai H, Chen C, Wang N, Chen Y, Nie X, Han B, *et al.* Blood lead level is associated with non-alcoholic fatty liver disease in the Yangtze River Delta region of China in the context of rapid urbanization. Environmental Health. 2017;16:93. https://doi.org/10.1186/s12940-017-0304-7

62. Page-Karjian A, Lo CF, Ritchie B, Harms CA, Rotstein DS, Han S, *et al.* Anthropogenic Contaminants and Histopathological Findings in Stranded Cetaceans in the Southeastern United States, 2012–2018. Frontiers in Marine Science. 2020;7:630. https://doi.org/10.3389/fmars.2020.00630

63. Omotoso BR, Abiodun AA, Ijomone OM, Adewole SO. Lead-induced damage on hepatocytes and hepatic reticular fibres in rats; protective role of aqueous extract of *Moringa oleifera* leaves (lam). Journal of Biosciences and Medicines. 2015;3:27–35. https://doi.org/10.4236/jbm.2015.35004

64. El-belbasy HI, Hussein MA, Alghitany MEM. Potential effects of cranberry extract against lead acetate-induced hepato-renal toxicity in rats. Advances in Animal and Veterinary Sciences. 2021;9(10):1669–1683. https://doi.org/10.17582/journal.aavs/2021/9.10.1669.1683

65. Howerth EW, Nemeth NM, Ryser-Degiorgis MP. Cervidae. In: Terio KA, McAloose D, St Leger J, editors. Pathology of Wildlife and Zoo Animals. Elsevier academic Press. 2018. pp. 149–184. https://doi.org/10.1016/B978-0-12-805306-5.00047-X

66. Jota Baptista C, Oliveira PA, Gonzalo-Orden JM, Fernandes G, Seixas F. Histopathology lesions in red deer (*Cervus elaphus*) from Idanha-a-Nova and Lousã (Portugal): preliminary results. Veterinarska Stanica. 2024;55(2):137–145. https://doi.org/10.46419/vs.55.2.2

67. Beiglböck C, Steineck T, Tataruch F, Ruf T. Environmental cadmium induces histopathological changes in kidneys of roe deer. Environmental Toxicology and Chemistry. 2002;21(9):1811–1816. https://doi.org/10.1002/etc.5620210908

68. García-Márquez LJ, Ramírez-Romero R, Martínez-Burnes J, López-Mayagoitia A, Ruíz-Ramírez JA, Loman-Zúñiga EI, *et al.* Ataxia enzoótica por deficiencia de cobre en ciervo rojo (*Cervus elaphus*) cautivo en Colima, México. Revista Mexicana De Ciencias Pecuarias. 2022;12(4):1326–1337. https://doi.org/10.22319/rmcp.v12i4.5750

69. Peet RL, Hepworth K. Enzootic ataxia in red deer, *Cervus elaphus*. Australian Veterinary Journal. 1993;70(10):395–396. https://doi.org/10.1111/j.1751-0813.1993.tb00828.x

70. Vengust G, Svara T, Gombac M, Zele D. Enzootic ataxia associated with copper deficiency in a farmed red deer: a case report. Veterinarni Medicina. 2015;60(9):522–526. https://doi.org/10.17221/8444-VETMED

71. Josefsen TD, Sorensen KK, Mork T, Mathiesen SD, Ryeng KA. Fatal inanition in reindeer (*Rangifer tarandus tarandus*): pathological findings in completely emaciated carcasses. Acta Veterinaria Scandinavica. 2007;49(1):27. https://doi.org/10.1186%2F1751-0147-49-27

72. de Oliveira AR, dos Santos DO, Pereira MdePM, de Carvalho TF, Tinoco HP, Pessanha AT, *et al.* A retrospective study of hepatic hemosiderosis and iron storage disease in several captive and free-ranging avian species. Journal of Zoo and Wildlife Medicine. 2022;53(2):455–460. https://doi.org/10.1638/2021-0130

73. Burkhead JL, Collins JF. Nutrition Information Brief – Copper. Advances in Nutrition. 2022;13(2):681–683. https://doi.org/10.1093/advances/nmab157

74. Harvey JW. Iron metabolism and its disorders. In: Kaneko JJ, Harvey JW, Bruss ML, editors. Clinical Biochemistry of Domestic Animals. San Diego: Academic Press, 2008. pp. 259–286. https://doi.org/10.1016/B978-0-12-370491-7.00009-X

75. Kreutzer KV, Turk JR, Casteel SW. Clinical Biochemistry in Toxicology. In: Kaneko JJ, Harvey JW, Bruss ML, editors. Clinical Biochemistry of Domestic Animals. San Diego: Academic Press, 2008. pp. 821–837. https://doi.org/10.1016/B978-0-12-370491-7.00029-5

76. Belykh AE, Bobyntsev II, Dudka VT, Kryukov AA. Rats' liver morphology in conditions of chronic foot-shock stress against the background of delta sleep-inducing peptide injection. Modern Problems of Science and Education. 2017;(1):47. (In Russ.). [Морфология печени крыс в условиях хронического эмоционально-болевого стресса на фоне введения дельта-сон индуцирующего пептида / А. Е. Белых [и др.] // Современные проблемы науки и образования. 2017. № 1. С. 49.]. https://elibrary.ru/XXNCEJ

77. Gusakova EA, Gorodetskaya IV. Influence of iodine-containing thyroid hormones on the liver histological structure of rats in stress. Vestnik of the Smolensk State Medical Academy. 2013;12(4):5–13. (In Russ.). [Гусакова Е. А., Городецкая И. В. Влияние йодсодержащих тиреоидных гормонов на гистоструктуры печени крыс при стрессе // Вестник Смоленской государственной медицинской академии. 2013. Т. 12. № 4. С. 5–13.]. https://elibrary.ru/RVZEJD

78. Litvinenko AN, Zinovkin DA, Ugolnik TS. Morphologic and morphometric parameters of the liver tissue of laboratory animals after modeling of chronic stress. Health and Ecology Issues. 2018;(4):56–60. (In Russ.). [Литвиненко А. Н., Зиновкин Д. А., Угольник Т. С. Морфологические и морфометрические параметры ткани печени лабораторных животных после моделирования хронического стресса // Проблемы здоровья и экологии. 2018. № 4. С. 56–60.]. https:/.elibrary.ru/YROLED

79. Solin AV, Lyashev YD. The influence of opioid peptides on morphological changes in the liver of rats exposed to prolonged stress. Applied and It Research in Medicine. 2016; 19(4):132–137. (In Russ.). [Солин А. В., Ляшев Ю. Д. Влияние опиоидных пептидов на морфологические изменения в печени крыс при длительном стрессе // Прикладные информационные аспекты медицины. 2016. Т. 19. № 4. С. 132–137.]. https://www.elibrary.ru/XEOHTR

80. Shepeleva OM, Bobyntsev YaI. Effect of the peptide ACTH4-7-PGP (Semax) on lipid peroxidation and the state of the liver antioxidant system during acute and chronic immobilization stress. Materials X International Scientific Conference of the Young Scientist in Medicine. Kursk: Kursk State Medical University; 2016. pp. 445–448. (In Russ.).

[Шепелева О. М., Бобынцев Я. И. Влияние пептида АКТГ4-7-ПГП (Семакса) на перекисное окисление липидов и состояние антиоксидантной системы печени при остром и хроническом иммобилизационном стрессе // Материалы X юбилейной международной научно-практической конференции молодых ученых-медиков. Курск, 2016. С. 445–448.]. https://elibrary.ru/WATKZD

81. Romanova LP, Malyshev II. The role of binuclear hepatocytes in liver regeneration after a mechanical trauma in early ontogenesis in rats. Vestnik Chuvashskogo Universiteta. 2011;3:398–402. (In Russ.). [Романова Л. П., Малышев И. И. Роль двуядерных гепатоцитов в регенерации печени после механической травмы в раннем онтогенезе у крыс // Вестник Чувашского университета. 2011. № 3. С. 398–402.]. https://elibrary.ru/ODANWR

82. Skuratov AG, Lyzikov AN, Zinovkin DA, Cheshik IA, Petrenyov DR. Morphometric parameters of liver regeneration in case of partial hepatectomy and mesenchymal stem cells transplantation in experiment. Proceedings of the National Academy of Sciences of Belarus. Medicine Series. 2016;4:57–65. (In Russ.). [Морфометрические параметры регенерации печени при частичной гепатэктомии и трансплантации мезенхимальных стволовых клеток в эксперименте / А. Г. Скуратов [и др.] // Вестник национальной академии науки Беларуси. Серия медицинских наук. 2016. № 4. С. 57–65.] https://elibrary.ru/XDDCSF

83. Andersen KJ, Knudsen AR, Wiborg O, Mortensen FV. Chronic stress does not impair liver regeneration in rats. Regenerative Medicine Research. 2015;3:2. https://doi.org/10.1186/s40340-015-0011-8

84. Zacs D, Rjabova J, Ikkere LE, Bavrins K, Bartkevics V. Brominated flame retardants and toxic elements in the meat and liver of red deer (*Cervus elaphus*), wild boar (*Sus scrofa*), and moose (*Alces alces*) from Latvian wildlife. Science of The Total Environment. 2018:621;308–316. https://doi.org/10.1016/j.scitotenv.2017.11.247

85. Jadhav SH, Sarkar SN, Aggarwal M, Tripathi HC. Induction of oxidative stress in erythrocytes of male rats subchronically exposed to a mixture of eight metals found as groundwater contaminants in different parts of India. Archives of Environmental Contamination and Toxicology. 2007;52:145–151. https://doi.org/10.1007/s00244-006-0053-z

86. Thijssen S, Maringwa J, Faes C, Lambrichts I, Van Kerklove E. Chronic exposure of mice to environmentally relevant, low doses of cadmium leads to early renal damage, not predicted by blood or urine cadmium levels. Toxicology. 2007;229(1-2):145–156. https://doi.org/10.1016/j.tox.2006.10.011

87. Ivanova ES, Rumiantseva OY, Udodenko YG, Eltsova LS, Komov VT. Mercury content in the organs of small mammals in different geomorphological regions of the taiga zone of the European part of Russia. Ecosystem Transformation. 2023;6(5):118–133. (In Russ.). https://doi.org/10.23859/estr-230717; https://elibrary.ru/THOWQE

88. Petkovšek SAS, Kopušar N, Krystufek B. Small mammals as biomonitors of metal pollution: A case study in Slovenia. Reviews of Environmental Contamination and Toxicology. 2014;186:4261–4274. https://doi.org/10.1007/s10661-014-3696-7

89. Sanchez-Chardi A, Lopez-Fuster MJ, Nadal J. Bioaccumulation of lead, mercury, and cadmium in the greater white-toothed shrew, *Crocidura russula*, from the Ebro Delta (NE Spain): sex- and age-dependent variation. Environmental Pollution. 2007;145(1):7–14. https://doi.org/10.1016/j.envpol.2006.02.033

90. Marques CC, Sanchez-Chardi A, Gabriel SI, Nadal J, Viegas–Crespo AM, Mathias ML. How does the greater white-toothed shrew, *Crocidura russula*, responds to long term heavy metal contamination? A case study. Science of the Total Environment. 2007;376(1-3):128–133. https://doi.org/10.1016/j.scitotenv.2007.01.061

91. Medina MH, Correa JA, Barata C. Micro-evolution due to pollution: Possible consequences for ecosystem responses to toxic stress. Chemosphere. 2007;67(11):2105–2114. https://doi.org/10.1016/j.chemosphere.2006.12.024

92. Wlostowski T, Krasowska A, Bonda E. An iron-rich diet protects the liver and kidneys against cadmium-induced injury in the bank vole (*Clethrionomys glareolus*). Ecotoxicology and Environmental Safety. 2003;54(2):194–198. https://doi.org/10.1016/S0147-6513(02)00053-2